UNIVERSIDADE FEDERAL DO ESTADO DO RIO DE JANEIRO
CENTRO DE CIÊNCIAS BIOLÓGICAS E DA SAÚDE
PROGRAMA DE PÓS-GRADUÇÃO EM NEUROLOGIA
DOUTORADO EM NEUROLOGIA

CLÁUDIA CECÍLIA DA SILVA RÊGO

ANÁLISE DA REDE NEURONAL DE REPOUSO PELA TÉCNICA BOLD EM PACIENTES COM EPILEPSIA MIOCLÔNICA JUVENIL INDUZIDA POR PRAXIA

RIO DE JANEIRO
2016

CLÁUDIA CECÍLIA DA SILVA RÊGO

ANÁLISE DA REDE NEURONAL DE REPOUSO PELA TÉCNICA BOLD EM PACIENTES COM EPILEPSIA MIOCLÔNICA JUVENIL INDUZIDA POR PRAXIA

Tese apresentada ao Programa de Pós-Graduação em Neurologia do Centro de Ciências Biológicas e da Saúde da Universidade Federal do Estado do Rio de Janeiro, como requisito parcial para a obtenção do título de Doutor em Neurologia, área de concentração Neurociências.

Orientadora: Profª. Drª. Soniza Vieira Alves Leon

RIO DE JANEIRO
2016

Rêgo, Cláudia Cecília da Silva.
R343 Análise da rede neuronal de repouso pela técnica BOLD em pacientes com epilepsia mioclônica juvenil induzida por praxia / Cláudia Cecília da Silva Rêgo, 2016.
78 f. ; 30 cm

Orientadora: Soniza Vieira Alves Leon.
Tese (Doutorado em Neurologia) – Universidade Federal do Estado do Rio de Janeiro, Rio de Janeiro, 2016.

1. Epilepsias mioclônicas. 2. Blood Oxygenation Level Dependent effect. 3. EEG. 4. Imagem por ressonância magnética. 5. Jovens. I. Leon, Soniza Vieira Alves. II. Universidade Federal do Estado do Rio de Janeiro. Centro de Ciências Biológicas e da Saúde. Curso de Doutorado em Neurologia. III. Título.

CDD – 618.92853

CLÁUDIA CECÍLIA DA SILVA RÊGO

ANÁLISE DA REDE NEURONAL DE REPOUSO PELA TÉCNICA BOLD EM PACIENTES COM EPILEPSIA MIOCLÔNICA JUVENIL INDUZIDA POR PRAXIA

Tese apresentada ao Programa de Pós-Graduação em Neurologia do Centro de Ciências Biológicas e da Saúde da Universidade Federal do Estado do Rio de Janeiro, como requisito parcial para a obtenção do título de Doutor em Neurologia, área de concentração Neurociências.

Aprovada em: ___/___/_____.

BANCA EXAMINADORA

_____
Profª. Drª. Soniza Vieira Alves Leon
Universidade Federal do Estado do Rio de Janeiro - UNIRIO

_____
Profª. Drª. Glenda Corrêa Borges de Lacerda
Universidade Federal do Estado do Rio de Janeiro - UNIRIO

_____
Profª. Drª. Fernanda Cristina Rueda Lopes
Universidade Federal Fluminense - UFF

_____
Prof. Dr. Jorge Paes Barreto Marcondes de Souza
Universidade Federal do Rio de Janeiro - UFRJ

_____
Profª. Drª. Maria Emilia Cosenza Andraus
Instituto Estadual do Cérebro Paulo Niemeyer - IECPN

DEDICATÓRIA

Aos meus filhos Tiago e Caroline, e ao meu esposo Marco Antônio que souberam compreender e incentivar mais este sonho.

À minha mãe Marly e ao meu pai Dr. Jurandy Ferreira da Silva (médico) (*in memorian*), pelo exemplo de vida, pautada no amor, ética e dignidade.

AGRADECIMENTOS

À Profª. Drª. Soniza Vieira Alves Leon, minha orientadora, agradeço seu incentivo constante, amizade e confiança. Agradeço pelo exemplo forte de profissional ética e competente, que acredita e tem paixão pelo que faz.

À Dra. Valéria Coelho Santa Rita Pereira e equipe médica do Programa de Epilepsias HUCFF/UFRJ, pelo carinho e colaboração durante toda esta jornada.

Às técnicas do setor de vídeo-EEG do Programa de Epilepsias do HUCFF/UFRJ, Catarina, Mirian, Jane e Eli, agradeço pela amizade, entusiasmo e cooperação.

Aos pacientes do Ambulatório de Epilepsias do HUCFF/UFRJ, agradeço a confiança e o exemplo de luta e esperança, especialmente àqueles que colaboraram participando deste estudo.

Aos voluntários saudáveis que participaram como os controles pareados deste trabalho, pela confiança e disponibilidade de tempo dedicado para a realização desta pesquisa.

Ao Dr. Emerson Leandro Gasparetto, Dra. Fernanda Cristina Rueda Lopes, Dra. Nina Ventura Wilner, Físico Tadeu Kubo, Secretária Luciana de Paula e Clínica CDPI pela parceria e apoio para a realização desta pesquisa.

Ao Dr. José Geraldo de Lima, meu padrasto, médico neurologista, a quem devo a escolha por esta especialidade tão linda e fascinante, e a disponibilidade de tempo que sempre dedicou a mim, ensinando-me e orientando-me.

RESUMO

Introdução: A Epilepsia mioclônica juvenil (EMJ) é uma síndrome epiléptica classificada no grupo das epilepsias generalizadas idiopáticas (EGI) e corresponde a cerca de 10% de todas as epilepsias. Tipicamente tem início na puberdade sendo caracterizada por mioclonias presentes em todos os casos, associada ou não a crises tônico-clônicas generalizadas e crises de ausências. Fatores precipitantes das crises incluem a privação de sono, consumo de bebidas alcoólicas e estimulação luminosa. Esta síndrome epiléptica é a mais sensível à ativação por tarefas cognitivas e 36 % dos pacientes têm crises induzidas pela praxia. **Objetivo:** Investigar em uma coorte homogênea de pacientes com EMJ induzida por praxia (EMJ-IP) possíveis alterações da função da circuitaria neuronal de repouso através da técnica de imagem dependente do nível sanguíneo de oxigênio (BOLD). **Metodologia:** Vinte e dois pacientes (12 mulheres/10 homens, média de idade de 28,6 anos), registraram por vídeo-EEG ativações que incluíram hiperventilação pulmonar, Foto estimulação intermitente e Ativação Neuropsicológica. A RM funcional em repouso (RMf) foi feita neste grupo e no controle pareado obedecendo ao mesmo protocolo. As imagens encontradas pela técnica BOLD em repouso nos pacientes com EMJ-IP foi comparada com a do grupo controle. Destaca-se a identificação das redes: executiva, frontoparietal bilateral, rede basal (DMN) e de atenção. Os resultados foram arbitrados por cores, e as áreas em vermelho mostram sincronização aumentada, sugerindo áreas de ativação sincrônica, ao passo que as áreas em azul se referem a focos de perda de ativação neuronal, relacionados ao funcionamento pleno de cada rede. **Resultados:** A análise estatística dos voxels envolvidos em cada rede frontoparietal bilateral, atenção (com ativação temporo-parietal), executiva (ativação frontal) e a rede de repouso (*default-mode network*), pela técnica BOLD não mostrou diferença estatisticamente significante entre os pacientes que apresentam EMJ-IP e seus controles. **Conclusão:** Pacientes com EMJ-IP não apresentaram alteração no BOLD em repouso quando comparados aos controles pareados, técnica aplicada pela primeira vez em grupo homogêneo dessa síndrome epiléptica. Relatos prévios de alterações estruturais ou metabólicas nos pacientes com EMJ usando o BOLD com tarefas contrariam os nossos achados, mas esses resultados não podem ser comparados porque analisamos a circuitaria em repouso. Como os tratos epilépticos reflexos são hiperestimulados e alterações

sutis devem existir nessas conexões, nossos resultados sugerem que em repouso essas alterações ainda são indetectáveis com os recursos de neuroimagem atuais.

Palavras-chave: Epilepsia mioclônica juvenil. BOLD. EEG com RM funcional. RM funcional. Indução pela praxia.

ABSTRACT

Introduction: Juvenile myoclonic epilepsy (JME) is a syndrome classified within the group of idiopathic generalized epilepsies (IGE) and corresponds to around 10% of all epilepsies. The condition typically begins at puberty and is characterized by myoclonic seizures in all cases. JME may also be associated with generalized tonic-clonic seizures and absence seizures. Precipitating factors include lack of sleep, alcohol consumption and photic stimuli. This epileptic syndrome is the most sensitive IGE in terms of precipitation by cognitive tasks, with 36% of patients experiencing praxis-induced seizures. **Objective:** To investigate possible alterations in resting-state functional connectivity in a homogenous cohort of patients with juvenile myoclonic epilepsy and praxis-induced seizures (JME-PI) using the blood oxygenation level-dependent (BOLD) technique. **Methods:** In 22 patients (12 women/10 men; mean age 28.6 years), video-EEG monitoring was performed to evaluate brain responses to hyperventilation, intermittent photic stimulation and neuropsychological activation. Resting-state functional magnetic resonance imaging (fMRI) was performed in this group and in paired controls submitted to the same protocol. The resting-state BOLD images from patients with JME-PI were compared with those from the controls. The executive network, bilateral frontoparietal network, default mode network and attention network were identified. Results were differentiated by color, with red areas showing increased synchronization suggestive of synchronic activation, and blue areas showing neural deactivation, affecting the functioning of a network. **Results:** Analysis of the voxels involved in each network: bilateral frontoparietal, attention (temporal-parietal activation), executive (frontal activation) and the default mode network (resting network), evaluated using BOLD, revealed no statistically significant difference between patients and controls. **Conclusion:** In patients with JME-PI, no alterations were found in the resting-state fMRI BOLD signal compared to their paired controls. This technique was applied here for the first time in a homogenous group of patients with this epileptic syndrome. Although previous reports of structural or metabolic alterations identified by task-specific BOLD signal changes in patients with JME contradict the present findings, this comparison is inappropriate, since in the present study the circuits were analyzed in a resting state. Since traits are hyperstimulated in reflex epilepsies and slight alterations must exist in these connections, the present findings suggest that

currently available imaging tools are still unable to detect these alterations in a resting state.

Keywords: Juvenile myoclonic epilepsy. BOLD. EEG-fMRI. fMRI. Praxis induction.

LISTA DE ILUSTRAÇÕES

Figura 1 Atividade de base normal com ritmo alfa bem modulado e descarga epileptiforme generalizada, sincrônica, simétrica e bilateral (RÊGO, 2011) 27

Figura 2 Atividade de base normal com ritmo alfa bem modulado e descarga epileptiforme generalizada, sincrônica, simétrica e bilateral (RÊGO, 2011) 28

Figura 3 Descargas de poliponta e ponta-onda lenta (RÊGO, 2011) 28

Figura 4 Paroxismo de ponta e poliponta generalizada, bi-síncrona, simétrica, com máxima voltagem nas regiões frontal e central seguido de onda de 3,5 a 6 HZ com alta voltagem e irregulares (RÊGO, 2011) 29

Figura 5 Polipontas no início da descarga paroxística durante a leitura (RÊGO, 2011) 29

Figura 6 Polipontas no início da descarga paroxística (RÊGO, 2011) 30

Figura 7 Paroxismo isolado de poliponta-onda (RÊGO, 2011) 30

Figura 8 Paroxismo prolongado de poliponta-onda durante fotoestimulação (RÊGO, 2011) 31

Figura 9 Paroxismo de complexo ponta-onda durante a montagem do quebra-cabeça (RÊGO, 2011) 31

Figura 10 Descarga de poliponta (RÊGO, 2011) 32

Figura 11 Descarga de poliponta e ponta-onda lenta durante HV (RÊGO, 2011) 33

Figura 12 Paroxismo de complexo ponta-onda de 4 a 6 HZ durante a FEI (RÊGO, 2011) 34

Figura 13 Atividade teta excessiva e ritmo alfa mais lento (RÊGO, 2011) 34

Figura 14 Descarga de ponta-onda lenta de alta voltagem, seguida de polipontas e ondas lentas difusas, com expressão máxima nas regiões frontais e centrais, durante crise mioclônica, com abalos nos MMSS e tronco, provocada pela leitura em voz alta em inglês (RÊGO, 2011) 36

Figura 15 Representação funcional da área executiva. Todos os pacientes e controles foram considerados na análise ICA. Nenhuma área mostrou diferença significativa na sincronização quando comparamos pacientes com EMJ-IP e controles pareados. ICA: análise dos componentes independentes 56

Figura 16 Representação funcional da área de atenção. Todos os pacientes e controles foram considerados na análise ICA. Nenhuma área mostrou diferença significativa na sincronização quando comparamos pacientes com EMJ-IP e controles pareados. ICA: análise dos componentes independentes 57

Figura 17 Representação funcional da área DMN. Todos os pacientes e controles foram considerados na análise ICA. Nenhuma área mostrou diferença significativa na sincronização quando comparamos pacientes com EMJ-IP e controles pareados. ICA: análise dos componentes independentes 57

Figura 18 Representação funcional da área fronto-parietal direita. Todos os pacientes e controles foram considerados na análise ICA. Nenhuma área mostrou diferença significativa na sincronização quando comparamos pacientes com EMJ-IP e controles pareados. ICA: análise dos componentes independentes 58

Figura 19 Representação funcional da área fronto-parietal esquerda. Todos os pacientes e controles foram considerados na análise ICA. Nenhuma área mostrou diferença significativa na sincronização quando comparamos pacientes com EMJ-IP e controles pareados. ICA: análise dos componentes independentes 58

LISTA DE TABELAS

Tabela 1 Comparação das maiores mudanças entre a Classificação e Terminologia de 1989 e 1981 e a nova proposta de Terminologia e Conceitos (Comissão 1981, 1989; Berg et al., 2010) 21

Tabela 2 Dois exemplos ilustrando diferentes maneiras que as informações poderiam ser organizadas sobre formas específicas de epilepsias (síndromes eletroclínicas) 24

LISTA DE ABREVIATURAS E SIGLAS

ANP	Ativação neuropsicológica
AF	Anisotropia fracionada
BOLD	Dependente do nível de oxigênio sanguíneo
CA	Crise de ausência
CE	Construção espacial
CEP	Comitê de Ética em Pesquisa
CTCD	Crise tônico-clônica do despertar
CTCG	Crise tônico-clônica generalizada
DAE	Droga antiepiléptica
DMN	Rede neuronal de repouso
EC	Escrever sobre a crise
EEG	Eletroencefalograma
EEG-fMRI	Eletroencefalograma com ressonância magnética funcional
EGG	Epilepsia generalizada presumivelmente genética
EMJ	Epilepsia mioclônica juvenil
EMJ-IP	Epilepsia mioclônica juvenil induzida por praxia
EMJ-S	Epilepsia mioclônica juvenil sem indução por praxia
EMT	Estimulação magnética transcraniana
FC	Falar sobre a crise
FEI	Foto-estimulação intermitente
FLAIR	*Fluid attenuation inversion recovery*
FMRIB	Ressonância magnética funcional do cérebro
FSL	Livraria de software FMRIB
GAERS	Ratos de Strasbourg com ausência genética
GSWD	Descargas de ponta-onda generalizadas
HV	Hiperventilação pulmonar
ICA	Análise dos componentes independentes
ILAE	Liga internacional contra epilepsia
ITD	Estudo da imagem por tensor de difusão
LSI	Leitura silenciosa em inglês
LSP	Leitura silenciosa em português

LVAI	Leitura em voz em inglês
LVAP	Leitura em voz alta em português
MELODIC	Ferramenta livre de modelo para ICA
MDCs	Malformações do desenvolvimento cortical
MMSS	Membros superiores
MPRAGE	*Magnetization prepared rapid acquisition gradient-echo image*
MRS	MRSpectroscopy
MSD	Membro superior direito
NREM	Não rem
PAE	Problema aritmético escrito
PAM	Problema aritmético mental
PESS	Potencial evocado somatossensorial
PET	Tomografia por emissão de pósitrons
REM	Movimento rápido dos olhos
RM	Ressonância Magnética
RMC	Ressonância Magnética Crânio
RMf	Ressonância Magnética funcional
ROI	Mapeamento estatístico paramétrico
SB	Substância branca
SBM	*Surface-based morphometry*
SC	Substância cinzenta
SNC	Sistema nervoso central
SPECT	Tomografia computadorizada por emissão de fóton
SPM	Região de interesse
STIR	*Short T2 inversion recovery*
TBSS	Estatística espacial baseada em tratos
TFCE	Valorização sem limite de cluster
V-EEG	Vídeo-eletroencefalograma
VÍDEO-EEG	Vídeo-eletroencefalograma
VBM	Morfometria otimizada baseada em voxel
WAG/RIJ	*Wistar albinos glaxo de Rijswijk*
ZE	Zona epileptogênica
ZII	Zona de início ictal

SUMÁRIO

1 **INTRODUÇÃO** 16

2 **OBJETIVO** 19

3 **REVISÃO DA LITERATURA** 20

3.1 DEFINIÇÃO 20

3.2 EPIDEMIOLOGIA DAS EPILEPSIAS GENERALIZADAS E DA EMJ 24

3.3 CARACTERÍSTICAS DA SEMIOLOGIA ICTAL NA EMJ 25

3.4 CARACTERÍSTICA ELETROCLÍNICA DA EMJ COM AS ATIVAÇÕES 26

3.4.1 **EEG Interictal: Estado em vigília** 26

3.4.2 **EEG Interictal: o papel do sono** 34

3.4.3 **EEG Ictal** 35

3.5 PROTOCOLO DE ATIVAÇÕES ESPECIAIS NA EMJ 36

3.6 FISIOPATOLOGIA E CIRCUITOS NEURONAIS 38

3.6.1 **Alterações na circuitaria e o papel do tálamo na EMJ** 39

3.7 CRITÉRIOS DIAGNÓSTICOS DA EMJ 41

3.8 ACHADOS DE NEUROIMAGEM 41

3.8.1 **Tomografia por Emissão de Pósitrons** 44

3.8.2 **EEG-fMRI** 45

3.8.3 **Achados em Ressonância Magnética Convencional** 46

3.8.3.1 Técnicas avançadas e processamento dos dados 47

3.8.3.2 Volumetria cerebral e espessura cortical 47

3.8.3.3 Estudos de imagem de tensor de difusão 48

4 **METODOLOGIA** 50

4.1 DESENHO DO ESTUDO 50

4.2 CRITÉRIOS DE INCLUSÃO E EXCLUSÃO 50

4.3 REGISTRO DE VÍDEO-EEG E ATIVAÇÕES APLICADAS 50

4.4 RESSONÂNCIA MAGNÉTICA FUNCIONAL: ANÁLISE DA REDE NEURONAL DE REPOUSO PELA TÉCNICA BOLD 52

4.4.1 **Ressonância Magnética** 53

4.5 APROVAÇÃO PELO COMITÊ DE ÉTICA 54

5 **RESULTADOS** 56
6 **DISCUSSÃO** 59
7 **CONCLUSÃO** 62
LIMITAÇÃO DO ESTUDO 63
PERSPECTIVAS FUTURAS 63
REFERÊNCIAS 64

1 **INTRODUÇÃO**

Epilepsia mioclônica juvenil (EMJ) é uma síndrome epiléptica classificada no grupo das epilepsias generalizadas idiopáticas (EGI) (ENGEL, 2006) e corresponde a cerca de 10% de todas as epilepsias (PANAYIOTOPOULOS; TAHAN; OBEID, 1991). Tipicamente tem início na puberdade sendo caracterizada por mioclonias, presentes em todos os casos, associadas ou não a crises tônico-clônicas generalizadas (CTCG) e ausências breves e infrequentes, fotossensíveis, ocorrendo principalmente pela manhã ao despertar (YACUBIAN, 2010). Esta síndrome epiléptica é a mais sensível à ativação por tarefas cognitivas (DA SILVA SOUSA et al., 2005; MATSUOKA et al., 2000) e 36 % dos pacientes têm crises induzidas pela praxia (RÊGO et al., 2014).

No Eletroencefalograma (EEG) a atividade de base é normal e o padrão de descarga mais típico é o de complexos de ponta-onda e poliponta-onda de 4 a 6 HZ, generalizada (YACUBIAN, 2010).

Theodore Herpin em 1867 descreveu, em Paris, o primeiro caso de EMJ da literatura em um trabalho intitulado *“Des accès incomplets D’Épilepsie”.* O relato deste caso apresenta a história de um menino de 14 anos, muito inteligente, filho de médico, que tinha abalos pela manhã ao despertar e três meses mais tarde, passou a ter CTCG. O despertar súbito e forçado provocava crise durante a noite, objetos caiam de suas mãos, principalmente da mão direita.

Em 1957, Dieter Janz e Walter Christian estudaram 47 pacientes que apresentavam abalos causados por “nervosismo”, e este, talvez, seja o primeiro registro sugerindo a participação praxica na gênese das crises. A anamnese revelou que o uso de álcool e a privação de sono eram fatores precipitantes usuais. Métodos de ativação passaram a ser identificados a partir dessas observações e dentre estes, a privação do sono foi reconhecida por Janz e Christian, que a indicaram como rotina na investigação diagnóstica. Por meio da privação do sono, pacientes apresentavam precipitação de crises e alterações nos registros eletroencefalográficos. Como método de ativação, eles aconselhavam a seus pacientes que fossem dormir apenas a 1 hora da manhã por 1 - 2 noites e tomassem café forte ou uma garrafa de vinho antes de deitar. Os EEGs eram então registrados muito cedo na manhã seguinte, logo após o despertar (ALIBERTI et al., 1994; JANZ; CHRISTIAN, 1957).

Desde Janz e Christian (1957), todos os autores acentuaram a importância de repetição dos registros EEG quando o diagnóstico de EMJ não for claro e assinalaram que o registro do EEG após privação de sono é o procedimento diagnóstico mais poderoso. A identificação de fatores precipitadores de crises permitiu o aconselhamento de pacientes, recomendando a abstinência alcoólica e sono regular. Outro fator importante em relação ao diagnóstico da EMJ é a ocorrência de EEGs normais, presentes em 5-38% dos casos (JANZ; CHRISTIAN, 1957). O atraso no diagnóstico e começo do tratamento inadequado pode acarretar consequências advindas da falta de controle das crises (DA SILVA SOUSA et al., 2005).

Quase todos os pacientes com EMJ apresentam fatores precipitantes das crises, além dos fatores gerais conhecidos como a privação de sono e o estilo de vida irregular, cerca de 30% são sensíveis à estimulação luminosa (WOLF; MAYER, 2000) e esta síndrome epiléptica seria a mais sensível à ativação por tarefas cognitivas (DA SILVA SOUSA et al., 2005; MATSUOKA et al., 2000).

O diagnóstico da EMJ inclui a ausência de anormalidades em estudos de neuroimagem (PANAYIOTOPOULOS; TAHAN; OBEID, 1991), porém, o desenvolvimento de novas técnicas tem permitido a identificação de anormalidades funcionais e estruturais nestes pacientes (BERNHARDT et al., 2009). A fisiopatologia da EMJ pode ser relacionada à ativação de áreas corticais de sistemas anatômicos funcionais, os quais, por alguma instabilidade funcional (provavelmente de natureza genética) respondem com descargas epilépticas (HOLMES; QUIRING, TUCKER, 2010). Uma rede específica de disfunção neuroquímica está sendo estudada e a preservação relativa de várias regiões cerebrais sugere que na EMJ o circuito tálamo-cortical se manifesta em algumas regiões corticais e subcorticais mais do que em outras (PULSIPHER et al., 2009). A hiperexcitabilidade cortical na EMJ não é necessariamente difusa, sugerindo que a dicotomia entre epilepsia focal e generalizada foi reconsiderada (HOLMES; QUIRING, TUCKER, 2010).

Fundamentando a participação cortical focal na EMJ, Alvaro Pascual-Leone, em seu artigo *“The Brain that Plays Music and is change by it”* demonstra por meio de técnicas de neuroimagem, que o aprendizado para um instrumento musical, como o piano, exige reorganização motora e reorganização plástica cerebral. Nos músicos, quanto mais ocorre o treinamento, mais virtuosos se tornam, e mais evidente é a plasticidade na área motora. Porém, um treinamento excessivo ao

longo do tempo, poderá trazer alterações da função dessas áreas, e o desenvolvimento de disfunção motora, que se expressa pelo aparecimento de distonia (PASCUAL-LEONE, 2006).

Na sequência do conhecimento atual, a aprendizagem de funções motoras pode levar a mudanças nas áreas funcionais, processo esse denominado “neuroplasticidade”. Estando a excitabilidade motora continuamente aumentada na EMJ, essa excitabilidade levaria a alterações na plasticidade. A hipótese atual é a de que pacientes com EMJ apresentam uma maior excitabilidade cortical na área motora e ao longo do tempo mudanças na plasticidade dessa área cortical justificariam o aparecimento da mioclonia. Neste contexto, atenção especial deve ser dada a pacientes com EMJ induzida por praxia (EMJ-IP). A participação explícita das funções corticais nesses tipos de crises nos remete a investigar as particularidades clínicas, eletrográficas e de neuroimagem nesse grupo especial de pacientes.

Motivados pelo interesse do estudo da participação da circuitaria frontal, fronto-parietal e temporo-parietal bilateral na EMJ, passamos a investigar por Ressonância Magnética funcional (RMf) em repouso, as possíveis alterações da circuitaria de repouso dentro do paradigma dessa síndrome epiléptica.

2 **OBJETIVO**

Investigar em uma coorte homogênea de 22 pacientes com EMJ-IP possíveis alterações da função da circuitaria neuronal de repouso por meio da técnica bold.

3 **REVISÃO DE LITERATURA**

3.1 DEFINIÇÃO

A última classificação das Epilepsias proposta pela ILAE (*International League Against Epilepsy*) reviu a terminologia das comissões de 1981 e 1989, propostas na metade do século passado (GASTAUT, 1969a, 1969b) e baseadas em conceitos desenvolvidos por décadas, e fundamentados nos recursos disponíveis no início do século. Mas desde então, o genoma humano tem sido sequenciado e a tecnologia para investigação molecular tem alcançado espaço cada vez maior, permitindo a revisão de diagnósticos e ampliando as fronteiras do conhecimento em todas as áreas das ciências. A classificação das Epilepsias recebeu grande contribuição dessas novas tecnologias. Os novos conceitos da biologia celular e da genética molecular têm revolucionado nossa compreensão permitindo identificar genes, os erros que nestes podem ocorrer, e como sua expressão pode afetar os fenótipos clínicos e a etiologia das Epilepsias (BERG; SCHEFFER, 2011). A neuroimagem estrutural e funcional está igualmente permitindo a compreensão sem precedentes da organização e funções cerebrais. Técnicas neurofisiológicas por meio de vídeo-eletroencefalografia (Vídeo-EEG) de escalpo e a digitalização de sinais do EEG são novas ferramentas para estudar as funções cerebrais, a geração e a propagação das crises epilépticas.

Assim, estudamos as Epilepsias atualmente usando um conjunto novo de ferramentas e conceitos. Embora a classificação da ILAE seja confortável para a maioria de nós, ela não é capaz de incorporar de forma útil e clara a vasta quantidade de novas informações acumuladas e que vêm sendo incorporadas para a compreensão e tratamento das pessoas com epilepsias. Wong (2010) escreveu “os novos conhecimentos da genética molecular e da fisiopatologia das epilepsias idiopáticas têm contribuído para tornar o termo idiopática obsoleto”. Osborne e colaboradores (2010) escreveram: “mudar da antiga classificação das epilepsias sintomáticas criptogênica e idiopática para uma melhor definição e classificação sistemática incluindo diagnósticos específicos e subgrupos permitirá uma melhor compreensão”. Miller (2010) chama a atenção para os termos tradicionais de descrição de crises e escreve “a nomenclatura tradicional para crises epilépticas não

representa adequadamente o estado atual do conhecimento da anatomia e fisiologia das crises generalizadas".

A proposta para a nova terminologia inclui o conhecimento atual e é provavelmente, igualmente transitória, aguardando a incorporação de novos dados e pesquisas sobre os fenótipos das crises epilépticas e suas diferentes etiologias. A tabela abaixo compara as antigas classificações de 1981 e 1989 com as de Berg e colaboradores (2010).

Tabela 1. Comparação das maiores mudanças entre a Classificação e Terminologia de 1989 e 1981 e a nova proposta de Terminologia e Conceitos (Comissão 1981,1989; Berg et al., 2010)

Terminologia e Conceitos antigos	Nova Terminologia e Conceitos recomendados
Focal e generalizada	
Para crises Focal (parcial anteriormente): as primeiras mudanças clínicas e eletroencefalográficas indicam ativação inicial de sistemas neuronais limitados a uma parte de um hemisfério cerebral Generalizada: as primeiras mudanças indicam envolvimento inicial dos dois hemisférios cerebrais **Para epilepsias** Relacionada à localização (focal, parcial): epilepsias com crise focal. Generalizada: epilepsias com crises generalizadas.	Crises focais são conceituadas como se originando em um determinado ponto dentro de redes limitadas a um hemisfério Crises generalizadas são conceituadas como se originando em um determinado ponto que rapidamente se engajam em redes neuronais bilateralmente distribuídas Estes termos foram abandonados como categorias fundamentais para a classificação da epilepsia per se, como muitas síndromes incluem ambos os tipos de crises: elas ainda podem ser aplicadas em algumas, mas não em todas as instâncias
Etiologia	
Idiopática: não existe uma causa principal que não seja uma possível predisposição hereditária **Sintomática**: a epilepsia é a consequência de uma doença conhecida ou suspeita do sistema nervoso central **Criptogênica**: se refere a um distúrbio cuja causa é desconhecida. A epilepsia criptogênica presume-se ser sintomática	**Genética**: a epilepsia resulta de um defeito genético conhecido ou presumido (s) em que as crises convulsivas são o sintoma central da desordem. Esta atribuição deve ser apoiada por formas específicas de evidência **Estrutural / metabólica**: existe outra condição estrutural ou metabólica distinta ou doença que tem demonstrado estar associada com um risco substancialmente aumentado de desenvolvimento de epilepsia. Estes distúrbios podem ser de origem adquirida ou genética. Quando de origem genética, há uma doença separada interposta entre o defeito do gene e a epilepsia **Desconhecido**: a natureza da principal causa é desconhecida, que pode ter uma base genética (por exemplo, uma canalopatia previamente não reconhecida) ou pode ser consequência de uma doença estrutural ou metabólica, que ainda não reconhecida.
Tipo de crises focais	
Parcial complexa: com perda da consciência **Parcial simples**: sem perda da consciência **Secundariamente generalizada** (nota: esta não era a terminologia usada no documento de 1981, mas tornou-se comum)	Nenhuma classificação específica é recomendada. As crises convulsivas devem ser descritas de acordo com as características da sua semiologia, não tentando classifica-las em categorias artificiais
Estrutura organizacional para epilepsias	
Hierarquicamente organizado pela relação com a localização, generalizada, e indeterminada. Dentro desses grupos, por etiologia (idiopática, sintomática, criptogênica)	Nenhuma organização específica é proposta. É defendida uma abordagem flexível, dependendo das necessidades

A Epilepsia Mioclônica Juvenil (EMJ) preenche critérios de síndrome epiléptica e sua primeira descrição remonta do século XIX. Desde então, características de vídeo-EEG de superfície, de neuroimagem avançada e estudo genéticos acrescentaram novos conceitos ao fenótipo clínico da EMJ. Em 1950 a EMJ ganhou maior projeção quando Janz a denominou de "*Impulsiv Petit Mal"* (ARZIMANOGLOU; GUERRINI; AICARDI, 2004). Outros termos foram utilizados para defini-la como "Epilepsia mioclônica do adolescente", "Epilepsia mioclônica juvenil benigna", e "Síndrome de Janz" (ARZIMANOGLOU; GUERRINI; AICARDI, 2004). A ILAE a classifica no grupo das epilepsias generalizadas presumivelmente genética (EGG) com variável fenotípica (BERG et al., 2010). É a EGG mais comum no adulto, constitui 10 % de todos os casos de epilepsias e 26% dos de EGG (JANZ; WOLF, 1998), caracteriza-se por abalos mioclônicos encontrados em todos os pacientes, CTCG em 90% e crises de ausência (CA) em 1\3 destes casos (ZIFKIN; ANDERMANN; ANDERMANN, 2005).

As crises geralmente começam entre 12 e 18 anos, e uma importante pista para o diagnóstico inclui a influência de fatores precipitantes tradicionais como a privação do sono, estresse, menstruação, fadiga e consumo de bebidas alcoólicas (ZIFKIN; ANDERMANN; ANDERMANN, 2005). Além destes fatores, as crises podem ser precipitadas por estimulação cortical simples, como foto estimulação intermitente (FEI) (APPLETON; BEIRNE; ACOMB, 2000) e fechamento dos olhos (WALTZ; STEPHANI, 2000), ou por estimulação complexa como aquelas desencadeadas por alguma função cortical superior. Dentre estas, podemos citar as tarefas com linguagem, como leitura, falar em público (MAYER et al., 2006) e atividades como cálculo, escrita, jogar cartas ou xadrez, desenho ou construção que envolva tomada de decisão, manipulação espacial complexa e resposta pelo uso de parte do corpo, definido como indução pela praxia (ELZA; WOLF, 2014; INOUE; KUBOTA, 2000; MATSUOKA et al., 2000).

A característica clínica, como o traço reflexo, tem relevância no prognóstico da EMJ. A combinação dos três tipos de crises (crises mioclônicas, crises de ausência, e crises tônico-clônicas generalizadas), descargas epileptiformes no traçado do Vídeo-EEG, gravação das crises e praxia, são fatores prognósticos negativos para controle das crises (GUARANHA et al., 2009; UCHIDA et al., 2015), adicionalmente ao início precoce das crises, desordens de personalidade, ansiedade, sensibilidade para tarefas de linguagem e crises induzidas por

fechamento dos olhos e FEI. O desaparecimento do traço reflexo geralmente se acompanha do controle das crises. Todos estes endofenótipos servem como biomarcadores prognósticos da EMJ (GUARANHA et al., 2009; UCHIDA et al., 2015).

Recentemente durante um workshop internacional sobre EMJ na França, um grupo de 45 *experts* reuniu-se com o Prof. Dr. Dieter Janz, que reforçou a importância das crises mioclônicas sem perda da consciência ao acordar ou logo após o acordar, como uma característica fundamental para o diagnóstico da EMJ e propuseram dois conjuntos de critérios, que serão úteis tanto para fins clínicos quanto científicos (DOROTHÉE et al., 2012):

- Critério Classe I abrange crises mioclônicas sem perda da consciência ocorrendo exclusivamente ao acordar ou logo após acordar, associada a descargas generalizadas anormais típicas no EEG, com idade de início da crise entre 10 e 25 anos.

- Critério Classe II as crises mioclônicas ocorrem predominantemente depois do despertar, alterações epileptiformes generalizadas no EEG com ou sem crises mioclônicas são encontradas e uma janela de idade para início da crise maior (6-25 anos).

Para ambos os conjuntos de critérios, os pacientes têm que ter uma história clara de crises mioclônicas ocorrendo predominantemente depois de despertar e EEG com descargas epileptiformes generalizadas apoiando o diagnóstico de epilepsia generalizada presumivelmente genética (DOROTHÉE et al., 2013).

Dentro deste conceito, a necessidade de perda de consciência para caracterizar uma epilepsia generalizada (FISHER et al., 2005) foi excluída o que mostra a complexidade da EMJ dentro das Síndromes Epilépticas.

Na tabela abaixo estão pontuadas as características das síndromes epilépticas que estão associadas a mioclonias.

Tabela 2. Dois exemplos ilustrando diferentes maneiras que as informações poderiam ser organizadas sobre formas específicas de epilepsias (síndromes eletroclínicas)

	(A) Crise Mioclônica	
Obrigatório ou típico	**Pode ocorrer, mas não são distintivos da síndrome**	**Incomum ou exclusivo**
Epilepsia mioclônica na infância EMJ Epilepsia mioclônica progressiva Encefalopatia mioclônica precoce	Epilepsia com crises mioclônico atônicas Epilepsia com ausência mioclônica Dravet	EAI EAJ Epilepsia com CTCG somente Lennox-Gastaut Ohtahara Epilepsia neonatal familial benigna Epilepsia com crises focais migratórias maligna Síndrome de west BECTS ADNFLE Epilepsia occipital precoce da infância (Panayiotopoulos) Epilepsia occipital de início tardio da infância (Gastaut) LKS-CSWS Epilepsia focal autosômica com características auditivas Epilepsia do lobo temporal familiar Epilepsia familiar com focos variáveis

(B) EEG interictal: ponta-onda generalizada	
Obrigatório ou típico	**Incomum ou exclusivo**
Epilepsia mioclônica na infância (Irreg) EMJ (> 3 Hz) Epilepsias mioclônicas progressivas (Irreg) Epilepsia com crises mioclônico atônicas (> 3 Hz) Epilepsia com ausências mioclônicas (Reg 3 Hz) Dravet (> 3 Hz) EAI (Reg 3 Hz) EAJ (> 3 Hz) Epilepsia com CTCG somente (> 3 Hz) Lennox-Gastaut (<2,5 Hz)	Encefalopatia mioclônica precoce (SS) Ohtahara (SS) Epilepsias neonatais familiares benignas (MF) Epilepsias com crises focais migratórias malignas (MF) Síndrome de West (Hyp) EBICT (PCT) ADNFLE (focal) Epilepsia occipital de início precoce (Panayiotopoulos) (focal) Epilepsia occipital de início tardio (Gastaut) (focal) LKS-CSWS (CSWS) Epilepsia focal autossômica com características auditivas (focal) Epilepsia familiar do lobo temporal (focal) Epilepsia familiar com focos variáveis (focal)

As síndromes são identificadas de acordo com (A) a ocorrência de crises mioclônicas ou (B) anormalidade ponta-onda generalizada no EEG. (B) Síndromes organizadas de acordo com a presença de ponta-onda generalizada (POG) nos estudos de EEG. Onde as síndromes têm presença de POG, a frequência e regularidade da POG são escritas entre parênteses. Na categoria incomum, o mais típico EEG encontrado para cada síndrome é anotado. ADNFLE, epilepsia autossômica dominante lobo frontal noturna; EBICT, epilepsia benigna com pontas centro temporal; EAI, epilepsia ausência da infância; CTCG, crises tônico-clônicas generalizadas; EAJ, epilepsia ausência juvenil; EMJ, epilepsia mioclônica juvenil; LKS-CSWS, Landau-Kleffner ponta-onda contínua durante o sono; IRREG, irregular; Reg, regular; SS, surto supressão; MF, multifocal; Hyp, hipsarritmia; PCT, pontas centro temporais; CSWS, ponta-onda contínua durante o sono de ondas lentas.

3.2 EPIDEMIOLOGIA DAS EPILEPSIAS GENERALIZADAS E DA EMJ

As síndromes epilépticas da adolescência geralmente manifestam-se como crises generalizadas, representam cerca de 70% das epilepsias dessa idade (PANAYIOTOPOULOS; OBEID; TAHAN, 1994). A EMJ representa 5 - 11% de todos os casos de epilepsia (PANAYIOTOPOULOS; TAHAN; OBEID, 1991), sua incidência está estimada em 1 caso para 10.000 na população, enquanto sua prevalência varia de 10 a 20 por 100.000 (JALLON; LATOUR, 2005). A EMJ tem início entre 6 e 22 anos, mas 50% dos casos têm início entre 13 - 16 anos (ARZIMANOGLOU; GUERRINI; AICARDI, 2004). Mioclonias estão presentes em todos os pacientes e

podem ser o único tipo de crise em 2% a 10% destes casos (DELGADO-ESCUETA; ENRILE-BACSAL, 1984; PANAYIOTOPOULOS; OBEID; TAHAN, 1994; PENRY; DEAN; RIELA, 1989), e estão associadas à CTCG em 80-97%, e CA em 15-54% (MEHNDIRATTA, AGGARWAL, 2002). A EMJ afeta igualmente homens e mulheres, embora tenha sido descrito uma predominância nas mulheres (ARZIMANOGLOU; GUERRINI; AICARDI, 2004). As CA são mais precoces nas meninas e nos meninos costumam aparecer mais tardiamente (ARZIMANOGLOU; GUERRINI; AICARDI, 2004). Uma história familiar de epilepsia está presente em 65.9% das famílias avaliadas, e 36% tinham pelo menos dois membros da família com EMJ (ARZIMANOGLOU; GUERRINI; AICARDI, 2004). Fatores hereditários estão claramente evidentes, vários grupos de investigadores têm relacionado uma ligação ao cromossoma seis p (GREENBERG et al., 1988), e mais recentemente estudos genéticos revelaram mutação na proteína EFHC1*(EF-handing containing one)* em alguns pacientes com EMJ analisados (DE NIJS et al., 2013), pesquisas ainda estão sendo realizadas e provavelmente fatores poligênicos estejam envolvidos (DURNER et al., 1991).

Pacientes com EMJ não têm déficit intelectual ou neurológico e a doença não tem um curso progressivo (ARZIMANOGLOU; GUERRINI; AICARDI, 2004). Em um estudo com 170 pacientes, os casos de morte súbita foram de 0.9 por 1000 pacientes/ano e doença psiquiátrica foi considerada fator de risco para morte inesperada (GENTON; GELISSE, 2001).

No Brasil um estudo retrospectivo mostrou resultados semelhantes aos da literatura mundial (FIGUEREDO; TREVISOL-BITTENCOURT; FERRO, 1999). A EMJ representa 2.8% de todos os casos de epilepsia. Existe uma predominância no sexo feminino (73.1%), com idade entre 7 e 18 anos (média 13 anos). Todos os pacientes têm mioclonias, enquanto 92.3% têm CTCG e 19.2% CA. Uma história familiar positiva para epilepsia está presente em 53.8% dos casos (FIGUEREDO; TREVISOL-BITTENCOURT; FERRO, 1999).

3.3 CARACTERÍSTICAS DA SEMIOLOGIA ICTAL NA EMJ

As mioclonias são caracterizadas por contrações involuntárias, súbitas e breves (< 100 ms) de um ou vários músculos ou grupos musculares de topografia

variável (axial, próxima a um membro, distal) (BLUME et al., 2001). Em geral os abalos mioclônicos aparecem dois a três anos antes da primeira CTCG, e frequentemente esta é a crise que leva o paciente a procurar atendimento médico. Mais de 90% dos pacientes apresentam CTCG. Tanto as crises mioclônicas quanto CTCG ocorrem principalmente uma a duas horas após o paciente ter acordado. As mioclonias acontecem especialmente nos casos de fadiga e privação do sono (PANAYIOTOPOULOS; OBEID; TAHAN, 1994). Algumas vezes, crises mioclônicas repetidas levam a CTCG (DELGADO-ESCUETA; ENRILE-BACSAL, 1984). CA ocorrem em 35% dos pacientes com EMJ (DELGADO-ESCUETA; ENRILE-BACSAL, 1984; PANAYIOTOPOULOS; OBEID; TAHAN, 1994; PENRY; DEAN; RIELA, 1989), podem ser algumas vezes a primeira crise, mesmo antes da mioclonia (ASCONAPE; PENRY, 1984; PANAYIOTOPOULOS; OBEID; WAHEED, 1989). CA na EMJ são menos frequentes e menos observadas do que nos casos de epilepsia ausência da infância (PANAYIOTOPOULOS; OBEID; TAHAN, 1994).

3.4 CARACTERÍSTICA ELETROCLÍNICA DA EMJ COM AS ATIVAÇÕES

3.4.1 **EEG Interictal: Estado em vigília**

O EEG interictal na EMJ assim como nas outras síndromes epilépticas generalizadas idiopáticas é distinguido por duas principais características (PEDLEY; EBERSOLE, 2003): atividade de base normal, com ritmo alfa bem modulado e descarga epileptiforme generalizada, sincrônica e bilateral (Figuras 1 e 2).

Descargas de poliponta e ponta-onda (Figura 3) são características da EMJ, entretanto, não são patognomônicas, como acreditavam inicialmente Janz e Christian (JANZ; CHRISTIAN, 1957). Essas descargas são igualmente comuns a outras epilepsias generalizadas idiopáticas. Contudo, quando as polipontas são abundantes e a atividade epileptiforme predominante, o mais provável é que este paciente tenha EMJ, do que outra forma EGI. A descarga epiléptica consiste de surto de ponta e poliponta generalizada, bi-síncrona, simétrica, com máxima voltagem nas regiões frontal e central, seguido de ondas lentas de 3,5 a 6 Hz, com alta voltagem e irregulares (JANZ; CHRISTIAN, 1957; JANZ, 1985) (Figura 4). A poliponta é mais observada e frequente no início da descarga paroxística (Figuras 5

e 6). O número de pontas repetitivas pode ser superior a 20, entretanto, 2 a 4 pontas é o mais usual (JANZ; CHRISTIAN, 1957; JANZ, 1985). A atividade epiléptica pode ocorrer tanto com um paroxismo isolado de polipontas-onda (Figura 7) quanto com um paroxismo prolongado durando até 20 segundos (ALIBERTI et al., 1994) (Figura 8). Complexo ponta-onda (Figura 9) e poliponta sem onda lenta associada (Figura 10) também são frequentes, e algumas vezes é a única alteração epileptiforme encontrada (ASCONAPE; PENRY, 1984). Rêgo (2011) mostrou em sua coorte de 22 pacientes com EMJ que 10 (45.5%) destes pacientes apresentaram descargas de complexo ponta-onda de 4 a 6 Hz. As descargas de ponta-onda e poliponta-onda encontradas na EMJ geralmente são “rápidas”, a ponta-onda a 3 Hz é uma característica da epilepsia ausência da infância (DELGADO-ESCUETA; ENRILE-BACSAL, 1984). Na EMJ a frequência mais comum é de 3,5 a 6 Hz (DELGADO-ESCUETA; ENRILE-BACSAL, 1984).

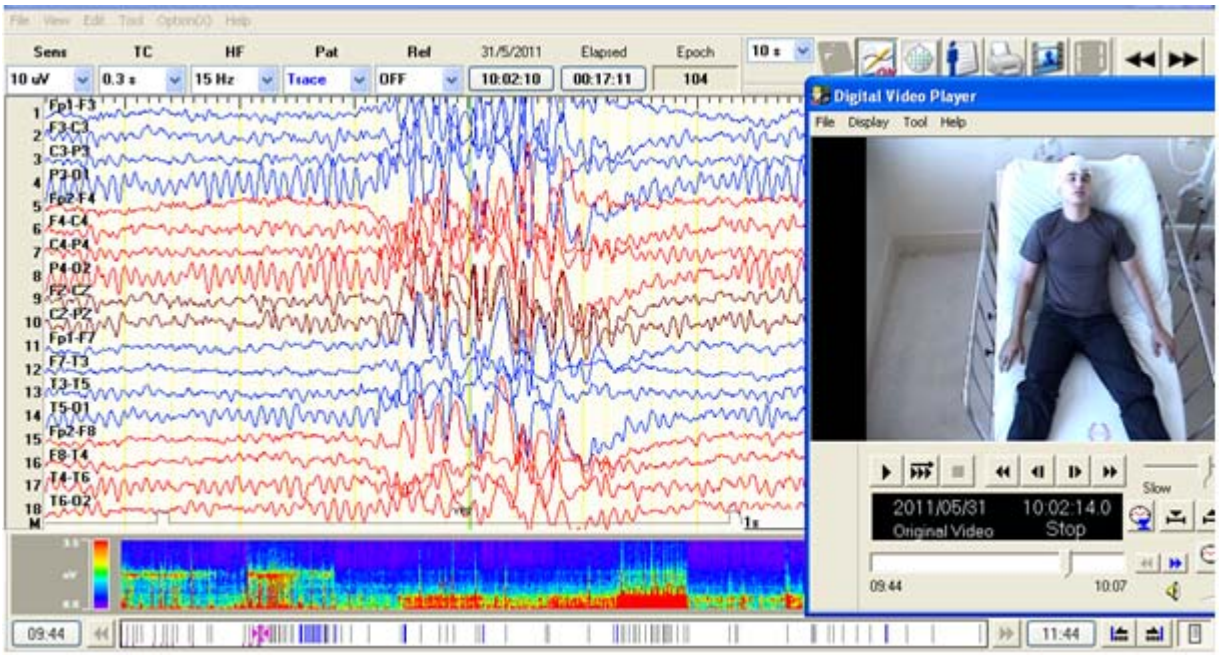

Figura 1: Atividade de base normal com ritmo alfa bem modulado e descarga epileptiforme generalizada, sincrônica, simétrica e bilateral (RÊGO, 2011)

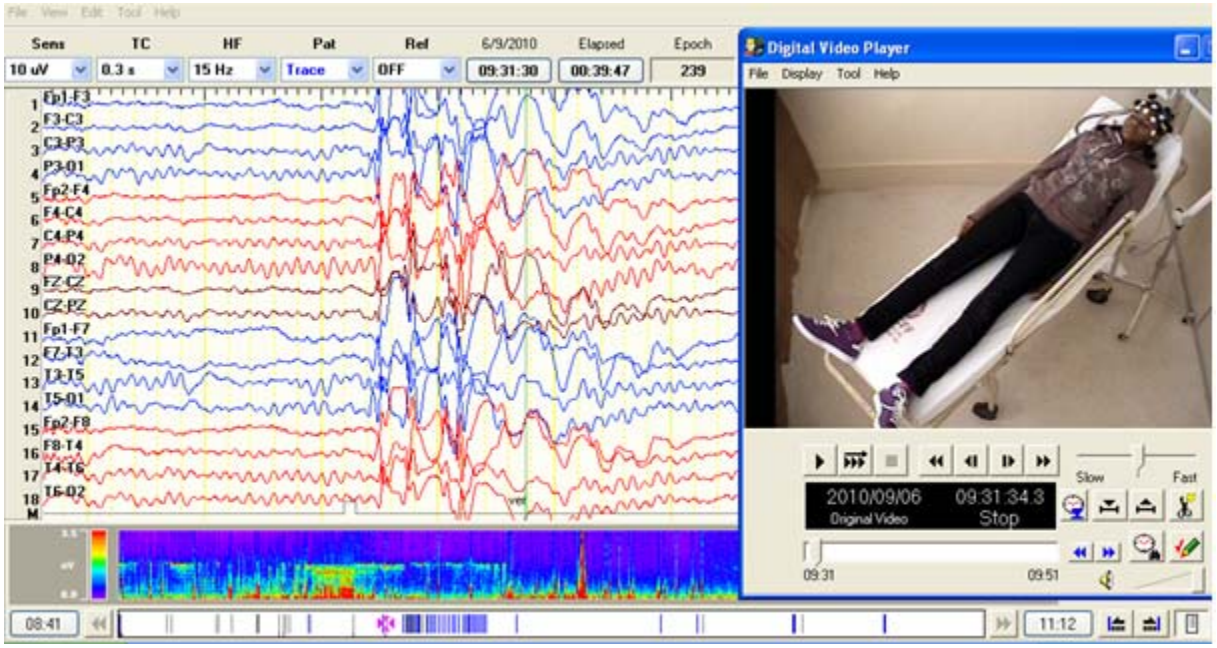

Figura 2: Atividade de base normal com ritmo alfa bem modulado e descarga epileptiforme generalizada, sincrônica, simétrica e bilateral (RÊGO, 2011)

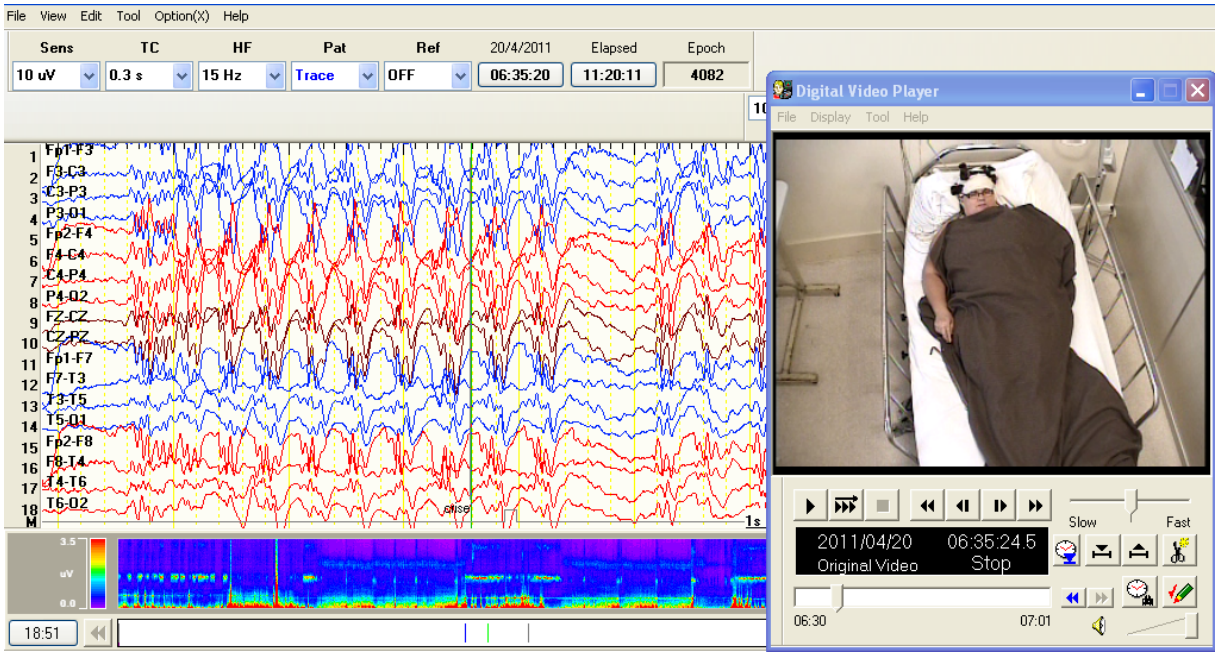

Figura 3: Descargas de poliponta e ponta-onda lenta (RÊGO, 2011)

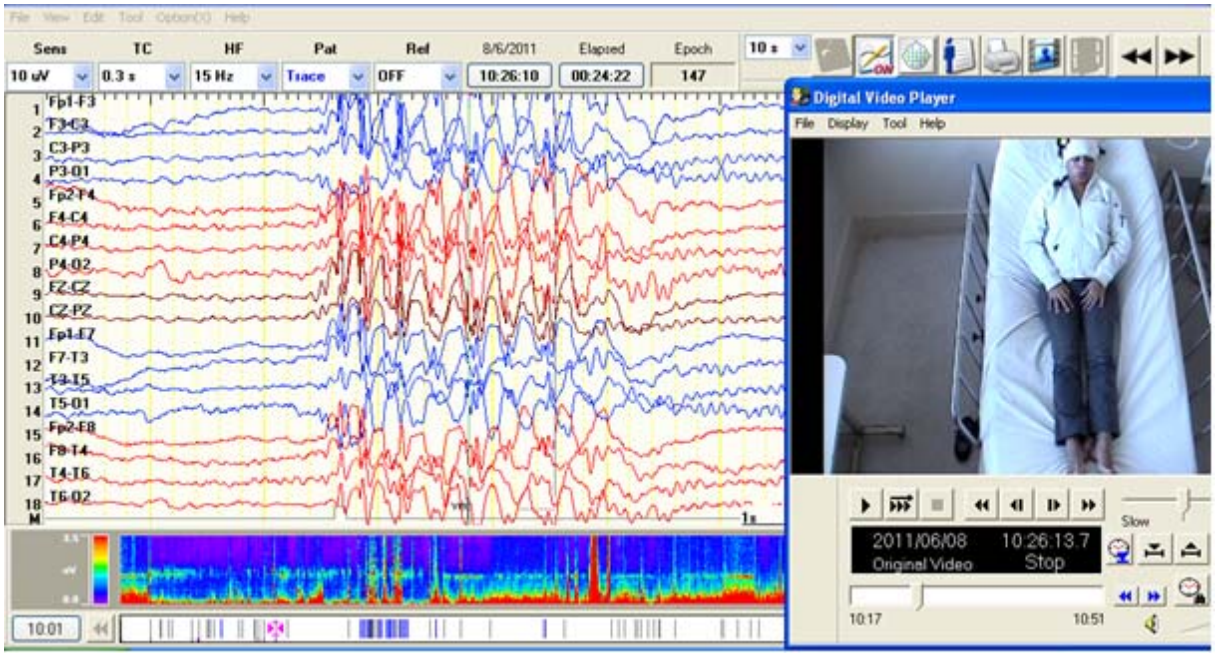

Figura 4: Paroxismo de ponta e poliponta generalizada, bi-síncrona, simétrica, com máxima voltagem nas regiões frontal e central seguido de onda de 3,5 a 6 HZ com alta voltagem e irregulares (RÊGO, 2011)

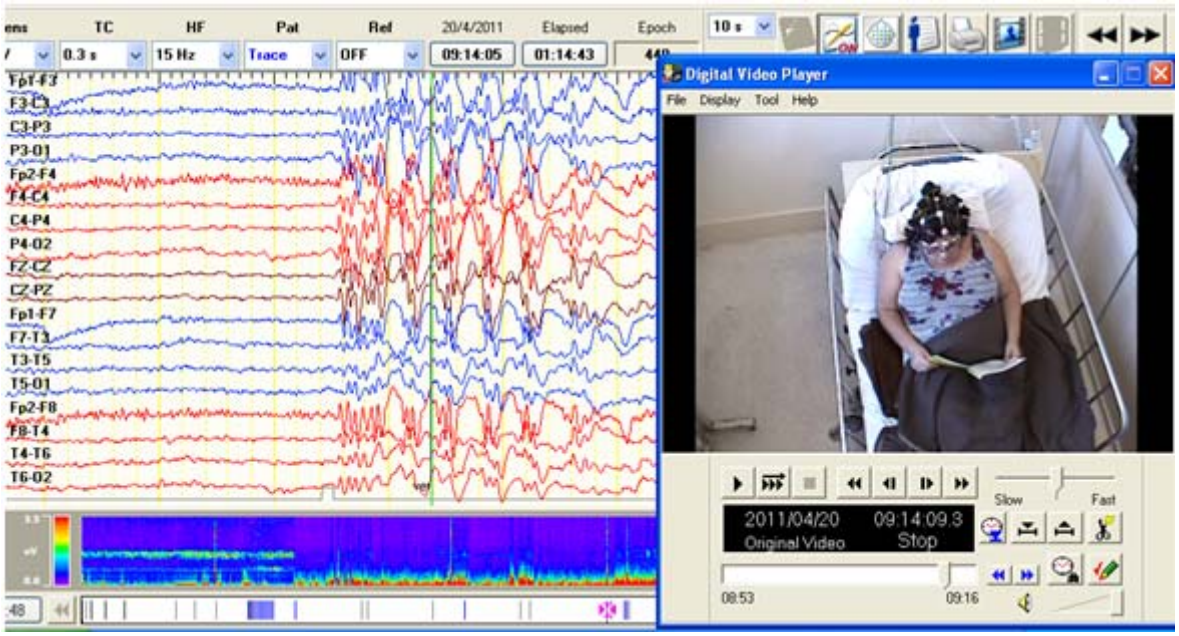

Figura 5: Polipontas no início da descarga paroxística durante a leitura (RÊGO, 2011)

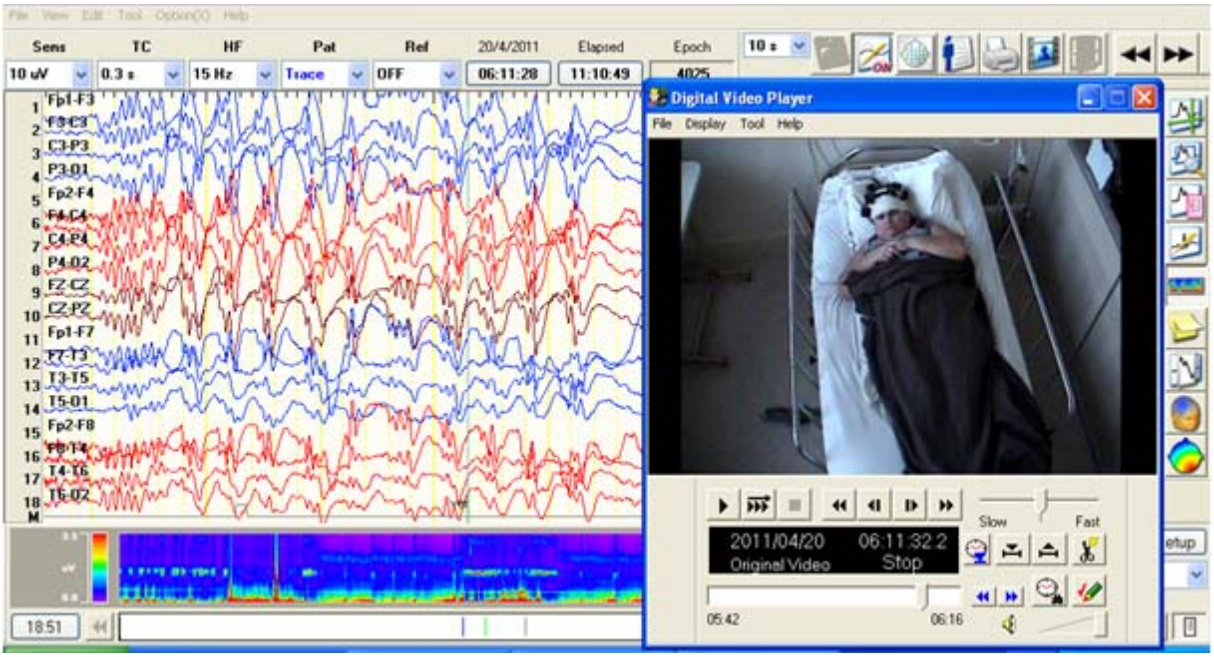

Figura 6: Polipontas no início da descarga paroxística (RÊGO, 2011)

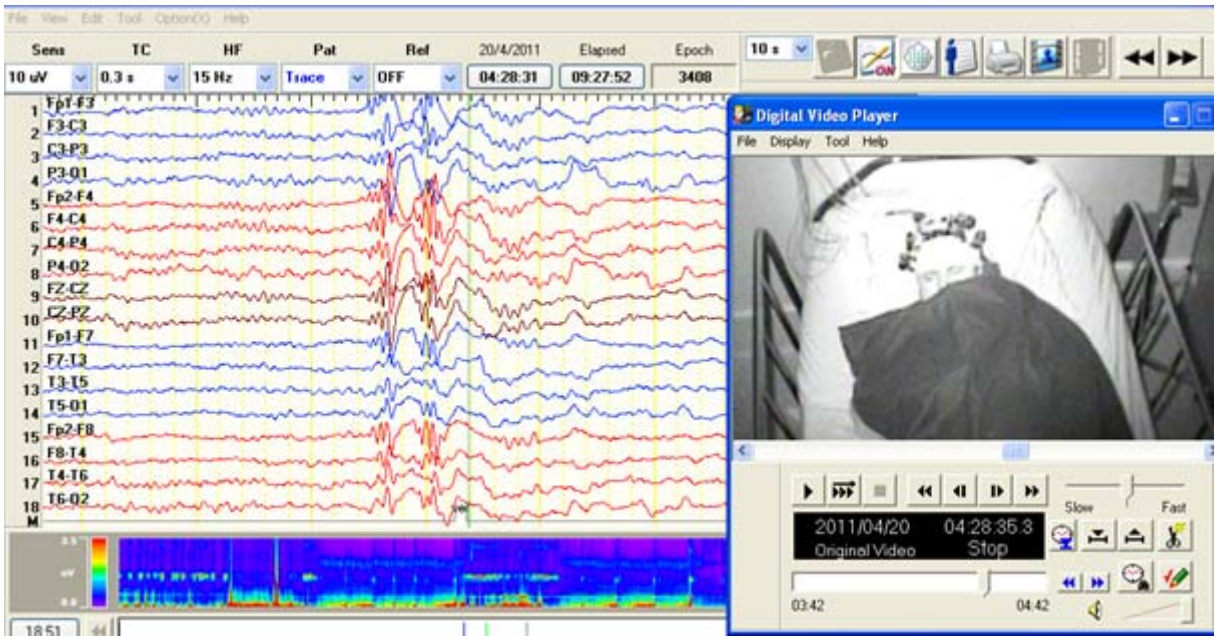

Figura 7: Paroxismo isolado de poliponta-onda (RÊGO, 2011)

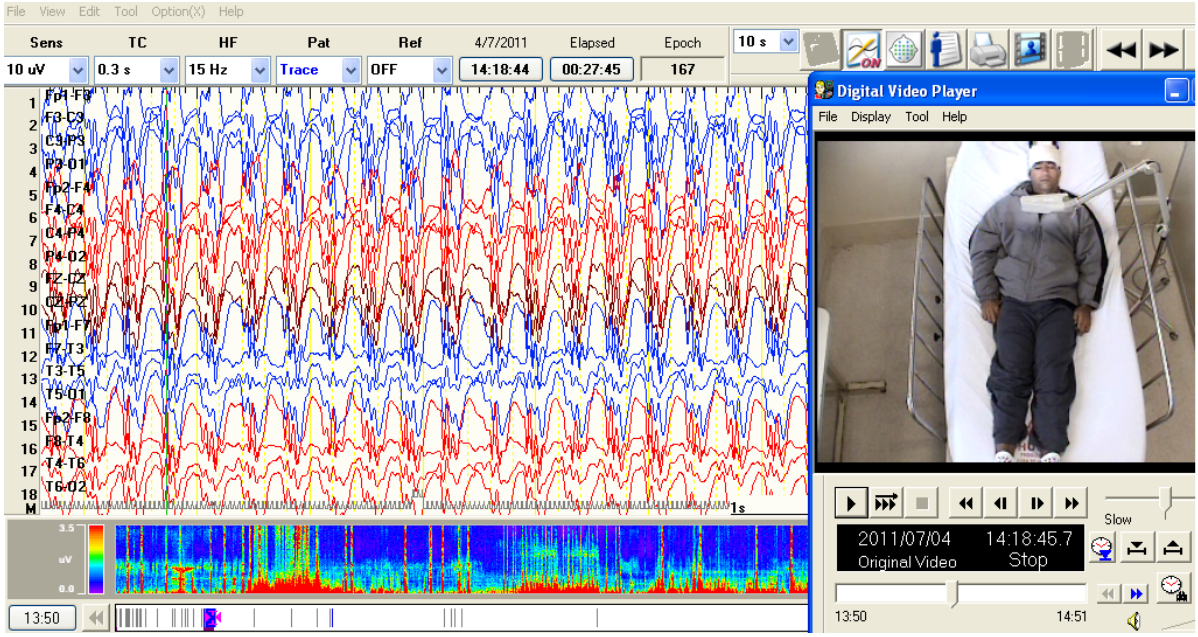

Figura 8: Paroxismo prolongado de poliponta-onda durante fotoestimulação (RÊGO, 2011)

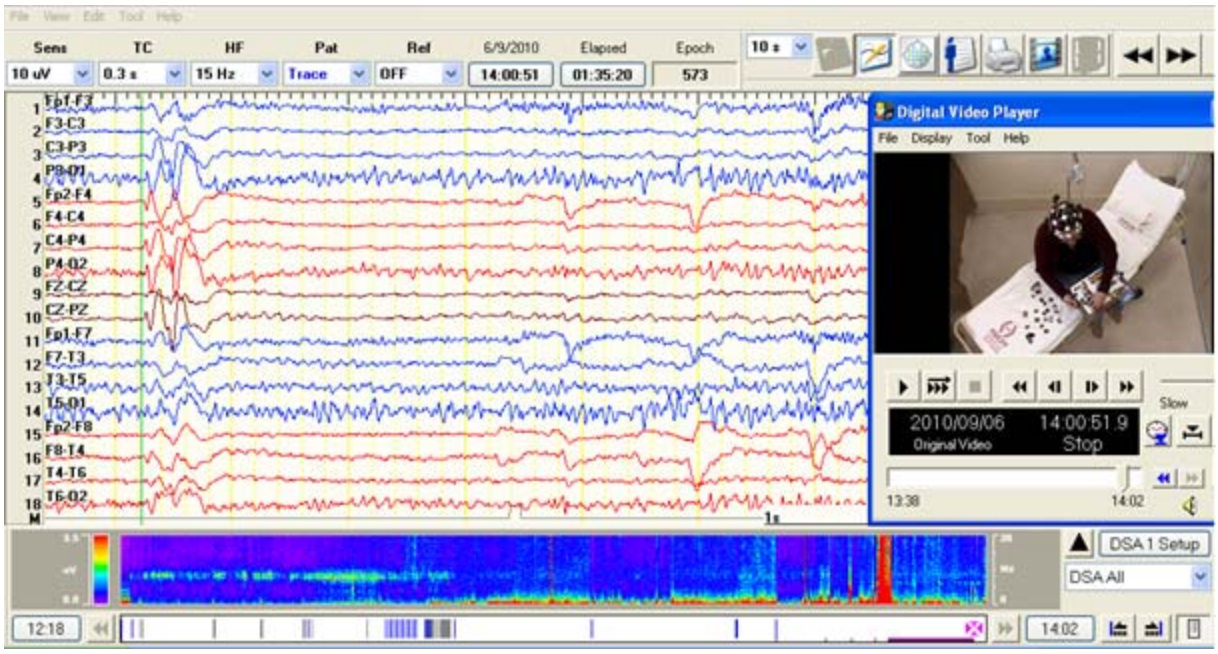

Figura 9: Paroxismo de complexo ponta-onda durante a montagem do quebra-cabeça (RÊGO, 2011)

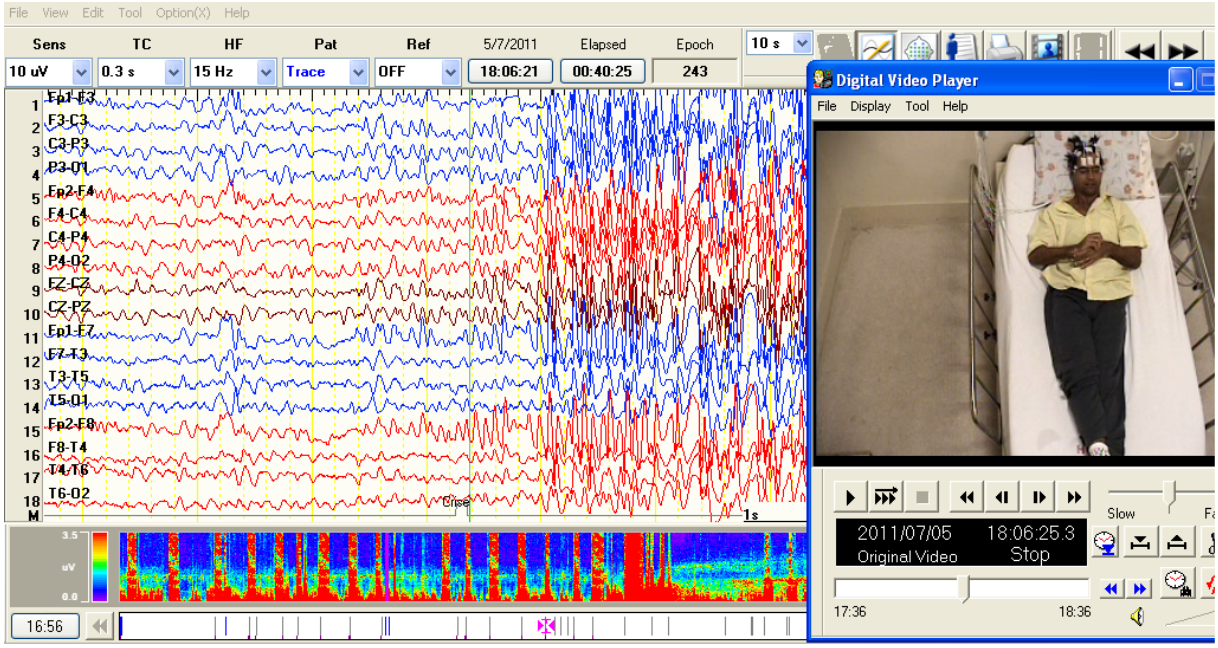

Figura 10: Descarga de poliponta (RÊGO, 2011)

A sensibilidade do EEG para demonstrar atividade epileptiforme em pacientes com EMJ é amplamente aceita como sendo muito alta, mas dados reais de diferentes estudos variam consideravelmente no percentual de sensibilidade positiva do EEG. Por exemplo, Delgado-Escueta e Enrile-Bacsal (1984) referem atividade epileptiforme em 100% dos pacientes, Janz e Christian (1957) em 92%, Panayiotopoulos, Obeid e Tahan (1994) em 79% e Aliberti e colaboradores (1994) em 73%. Talvez esta variação de resultados se deva ao método de registro, duração do exame, amostras obtidas durante vigília e sono, e uso de drogas anti-epilépticas (DAE). Janz e Wolf (1998) acham que a probabilidade de detectar atividade epileptiforme é maior nos pacientes sem tratamento do que nos já tratados.

A HV geralmente provoca descarga epileptiforme (JANZ, 1985; PANAYIOTOPOULOS; OBEID; TAHAN, 1994), e embora não exista um estudo quantitativo deste efeito, a maioria dos pacientes é altamente sensível a ela (ALIBERTI et al., 1994), Rêgo (2011) verificou que a HV foi a ativação que mais exerceu efeito provocativo, causando descargas no traçado de 19 pacientes (86.36%) com EMJ dos 22 testados (Figura 11), seguido pela FEI em 18 pacientes (81.82%), sendo que 10 pacientes (45%) eram do sexo feminino e oito (36%) do sexo masculino. Esta porcentagem relativamente alta de pacientes que apresentam fotossensibilidade e a predominância em meninas foi semelhante aos dados

encontrados por Wolf e Goosses (1986) e Grunewald, Chroni e Panayiotopoulos (1992) (Figura 12). A FEI e a HV podem ser as únicas maneiras de provocar descargas epileptiformes em alguns pacientes e elucidar o diagnostico de EMJ (PENRY; DEAN; RIELA, 1989; WOLF; GOOSSES, 1986).

Em uma minoria de pacientes, a atividade epileptiforme é desencadeada pelo fechamento dos olhos (PANAYIOTOPOULOS; OBEID; TAHAN, 1994; PENRY; DEAN; RIELA, 1989). Outras anormalidades encontradas no EEG, em um percentual menor de pacientes, incluem a atividade teta excessiva e ritmo alfa mais lento do que o esperado (Figura 13). A atividade de base lenta está associada a um difícil controle das crises (PANAYIOTOPOULOS; OBEID; TAHAN, 1994).

A atividade focal no EEG foi encontrada em 16% a 54% dos pacientes (ALIBERTI et al., 1994; LANCMAN; ASCONAPE; PENRY, 1994; GRUNEWALD; CHRONI; PANAYIOTOPOULOS, 1992). Uma análise mais minuciosa dos registros eletrográficos pode mostrar descargas focais, devendo representar expressão limitada ou fragmentada de uma anormalidade generalizada (PEDLEY; EBERSOLE, 2003).

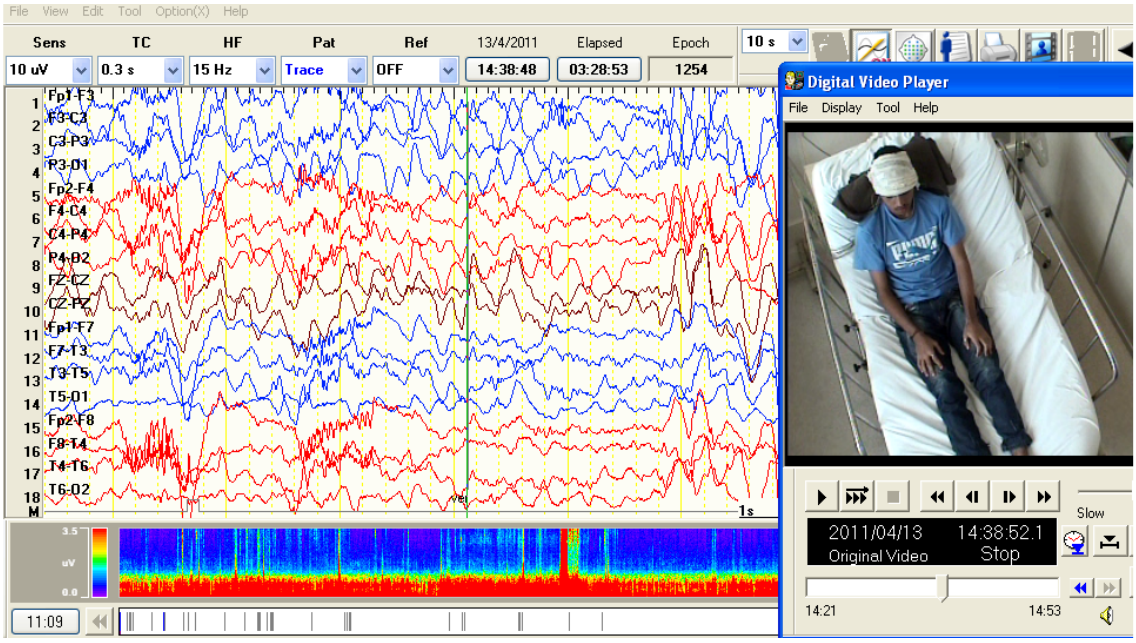

Figura 11: Descarga de poliponta e ponta-onda lenta durante HV (RÊGO, 2011)

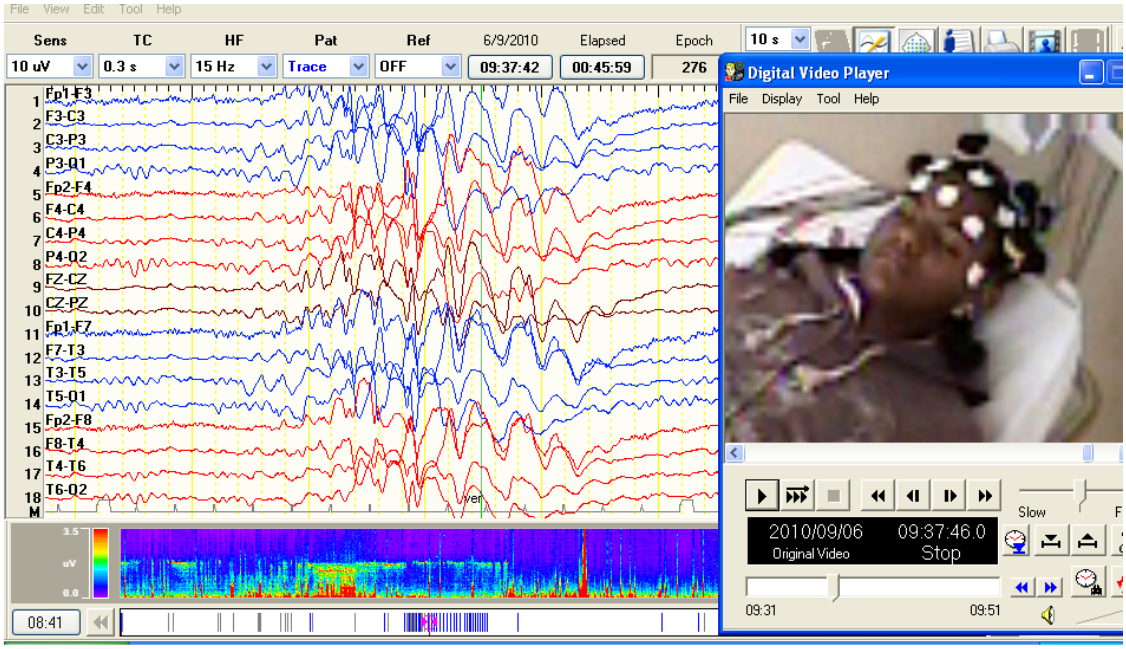

Figura 12: Paroxismo de complexo ponta-onda de 4 a 6 HZ durante a FEI (RÊGO, 2011)

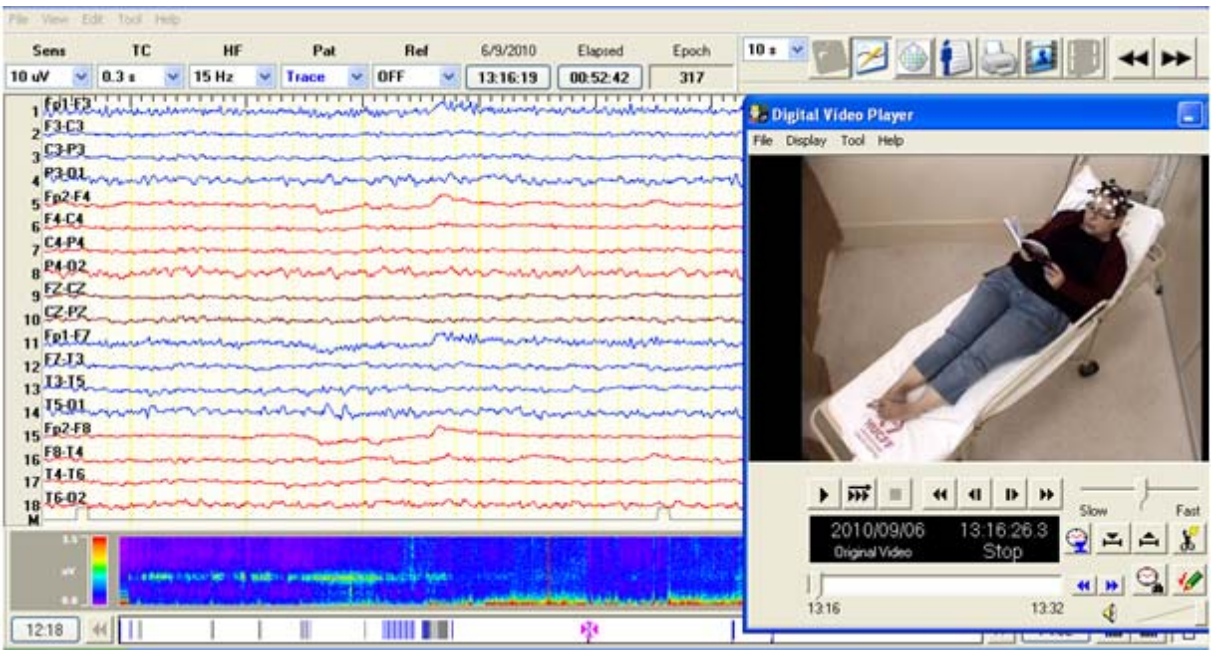

Figura 13: Atividade teta excessiva e ritmo alfa mais lento (RÊGO, 2011)

3.4.2 **EEG Interictal: o papel do sono**

O sono divide-se em dois tipos fisiologicamente distintos: sono REM (*rapid eye movements*) e sono não REM (*non rapid eye movements*) (DEMENT, 2000). O

sono NREM ocupa cerca de 75% a 80% do sono e divide-se em quatro períodos distintos conhecidos como estágios 1, 2, 3 e 4 e o sono REM caracteriza-se por apresentar movimentos rápidos dos olhos e ocupa 20% a 25% do sono (DEMENT, 2000). O sono inicia-se no estágio 1 NREM, indo rapidamente para o estágio 2 e a seguir vai para os estágios 3 e 4 chamados de sono de ondas lentas, onde usualmente permanecem por mais tempo, principalmente nas crianças e adultos jovens. Antes de retornar ao estágio 2, inicia-se o período do sono REM que ocorre 90 minutos após o início do sono e completa o primeiro ciclo do sono (RODNEY, 2003).

Em estudos poligráficos de 33 pacientes com EMJ, Touchon (1982) demonstrou que no estágio 2 NREM descargas epileptiformes eram suprimidas, em contraste com ativação encontrada com a maioria das outras epilepsias. As taxas de descargas foram equivalentes em vigília e sonolência, cairam significativamente durante o sono REM e aumentaram acentuadamente após o despertar, especialmente quando o despertar era provocado. Atividade epileptiforme era mais abundante no despertar noturno ou diurno após noites mal dormidas. A privação do sono tem efeito similar, e em alguns pacientes é necessária para provocar descargas epileptiforme (ASCONAPE; PENRY, 1984; GRUNEWALD; CHRONI; PANAYIOTOPOULOS, 1992).

3.4.3 **EEG Ictal**

Crises mioclônicas estão sempre associadas a descargas de poliponta ou poliponta-onda (OGUNI et al., 1994) que são geralmente indistinguíveis daquelas que não são acompanhadas por abalos mioclônicos detectados clinicamente. Algumas vezes o número de múltiplas pontas é mais alto (10 a 16 Hz) com descargas ictais, e a voltagem pode aumentar da primeira ponta para última. A intensidade dos abalos mioclônicos correlaciona-se com o maior número de pontas repetitivas (JANZ, 1985). As polipontas são de média a alta voltagem, com expressão máxima na região frontal, seguidas por onda lenta de 1 a 3Hz (DELGADO-ESCUETA; ENRILE-BACSAL, 1984) (Figura 14). Enquanto os abalos mioclônicos são extremamente rápidos, a associação com as descargas no EEG duram 1 a 2 segundos e podem perdurar no máximo por 4 segundos (OGUNI et al.,

1994). CA na EMJ está associada a ponta e poliponta-onda de 2,5 a 4 HZ, generalizada, que dura alguns segundos, que pode ser interrompida com menos de 1 segundo. A taxa de repetição de ponta-onda e poliponta-onda pode variar de 2 a 7 HZ. O clássico padrão de ponta-onda a 3 HZ não é comum (PANAYIOTOPOULOS; OBEID; WAHEED, 1989).

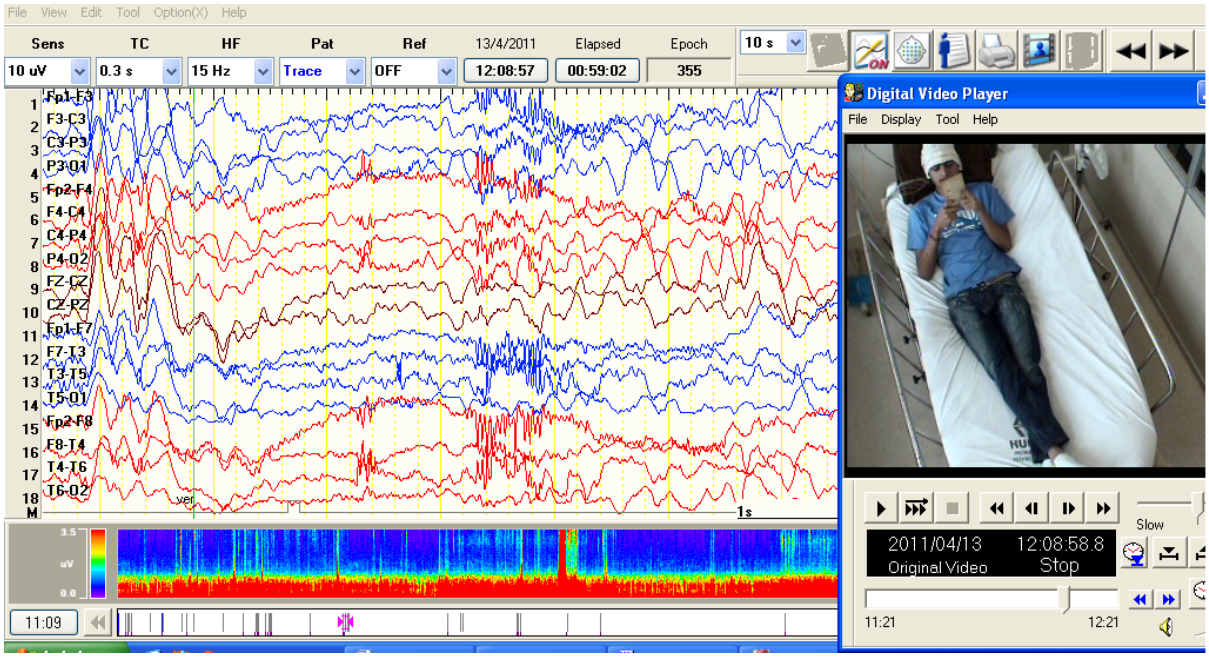

Figura 14: Descarga de ponta-onda lenta de alta voltagem, seguida de polipontas e ondas lentas difusas, com expressão máxima nas regiões frontais e centrais, durante crise mioclônica, com abalos nos MMSS e tronco, provocada pela leitura em voz alta em inglês (RÊGO, 2011)

3.5 PROTOCOLO DE ATIVAÇÕES ESPECIAIS NA EMJ

Inoue e colaboradores (1994) descreveram crises reflexas relacionadas com cálculo mental, leitura, escrita, manipulações complexas com os dedos, como digitação, tocar piano, jogar cartas e montar lego, ou seja, crises induzidas por uma atividade motora guiada por um processo mental voluntário denominado de indução por praxia. Mais recentemente um questionário muito bem estruturado demonstrou que na EMJ a praxia induz crises mioclônicas em 34% destes pacientes (WOLF; MAYER, 2000). Nesta linha de raciocínio Matsuoka e colaboradores (2000) examinaram os efeitos da atividade mental durante exame de V-EEG em 480 pacientes japoneses, com diferentes tipos de epilepsia. Esses pacientes foram

submetidos Ativação neuropsicológica (ANP), que consistiu em aplicar tarefas como leitura, escrita, realização de cálculos e construção espacial. Eles observaram que esta testagem provocou descargas epilépticas em 38 dos 480 pacientes (7.9%), que foram acompanhadas por crises mioclônicas em 15, crises de ausência em 8 e crise discognitiva em 1 (MATSUOKA et al., 2000). Dentre as tarefas cognitivas, a atividade mental associada ao uso das mãos, como escrever (68.4%), fazer cálculo escrito (55.3%), e construção espacial (63.2%), foi o que mais provocou descargas epilépticas, seguida de cálculo mental (7.9%) e leitura (5.3%). Examinando os fatores precipitantes destes eventos ficou evidente que a ação de planejar e realizar algum tipo de tarefa seria o fator crucial em 32 dos 38 pacientes que apresentaram descargas durante a ANP (84.2%), seguido do planejamento em 4 (10.5%). Aplicando neste estudo os critérios da ILAE (1989) (BERG; SCHEFFER, 2011) para crises precipitadas por atividade mental 36 dos 38 pacientes apresentavam diagnóstico de EGG (distribuídos como Epilepsia Mioclônica Juvenil, Epilepsia Ausência Juvenil, Epilepsia com crises tônico-clônicas do despertar, e Epilepsia Ausência da Infância), sendo raro (2 de 38 pacientes) com diagnóstico de Epilepsia do Lobo Temporal. Dentre os pacientes com EGG o efeito provocativo da ANP foi mais encontrado nos pacientes com crises mioclônicas do que naqueles com ausências ou crise tônico-clônica do despertar (CTCD). Rêgo (2011) em sua série encontrou na construção espacial a modalidade que mais provocou descargas no traçado correlacionadas a crises mioclônicas durante ANP em 13 pacientes (59.09%), seguido pela leitura silenciosa em língua estrangeira e em voz alta por 12 pacientes (54.5%), falar sobre a crise e cálculo aritmético escrito 11 pacientes (50%), escrever sobre a crise 9 pacientes (40.91%), leitura em português silenciosa e em voz alta 8 pacientes (36.36%) e problema aritmético mental 6 pacientes (27.27%). Esses resultados sugerem que a ANP é uma boa ferramenta para avaliar a relação entre a função cognitiva e crises epilépticas nos pacientes com EMJ, já que eles são altamente vulneráveis à ativação das funções cognitivas e praxis, ou seja, atividade que requer programação do pensamento e execução de determinadas ações.

Pacientes com epilepsia generalizada reflexa parecem ter regiões de hiperexcitabilidade cortical sobrepostas ou concomitantes às áreas específicas, fisiologicamente ativadas durante estimulações sensoriais, atividades cognitivas e motoras. Nestas ativações estão envolvidas as vias córtico-reticular ou córtico-cortical, resultando em crises generalizadas, bilaterais. Exames de imagem funcional

têm contribuído para entendermos como essas crises acontecem (FERLAZZO et al., 2005).

3.6 FISIOPATOLOGIA E CIRCUITOS NEURONAIS

Inúmeras teorias foram aventadas para explicar a fisiopatologia dessas crises, Penfield e Jasper (1954) desenvolveram a teoria centro-encefálica. Segundo ela, os paroxismos de ponta-onda seriam determinados por um foco epiléptico localizado nos núcleos talâmicos da linha média e o córtex cerebral participaria delas apenas de forma passiva. Corroborando este conceito, surgiu a teoria do “relógio talâmico”. Ela sugeriu que o núcleo talâmico reticular conteria células marca-passo, que determinariam o seu ritmo ao córtex (MEEREN et al., 2005). No entanto, outros autores acreditam que o córtex e não o tálamo apresenta um papel central na geração destas descargas. O complexo ponta-onda se originaria, então, de um foco cortical e se generalizaria através de uma rápida propagação. Assim, surgiram as teorias corticorreticular e a teoria cortical focal. A teoria corticorreticular ressalta a importância tanto do córtex como das estruturas talâmicas na geração da ponta-onda. Esta teoria propõe que a atividade epileptiforme generalizada seria decorrente de atividade anormal neuronal cortical, em resposta ao estímulo aferente do tálamo, responsável pelo mecanismo gerador de sono e vigília (GLOOR, 1968; GLOOR, 1988; GLOOR; QUESNEY; ZUMSTEIN, 1977).

Já a teoria cortical focal é uma tentativa de abranger as teorias talâmicas e corticais (MEEREN et al., 2002). Meeren e colaboradores (2002) demonstraram a presença de um foco cortical na região perioral do córtex somatossensorial. Eles sugeriram que, a partir deste foco, a atividade epileptogênica se generalizaria rapidamente. Inicialmente, o córtex comandaria o tálamo e, a partir de um determinado ponto, córtex e tálamos agiriam de forma recíproca, amplificando e mantendo as descargas rítmicas.

3.6.1 **Alterações na circuitaria e o papel do tálamo na EMJ**

Pacientes com EMJ de início recente têm demonstrado atraso na maturação cortical com volume cortical aumentado nas áreas da circuitaria fronto-tálamo-cortical implicados em investigação de imagens transversais de adultos com EMJ antiga, incluindo área frontal mesial, área motora suplementar e córtex posterior do cíngulo (LIN et al., 2014). Uma alteração clinicamente significativa da circuitaria tálamo-fronto-cortical cedo, no curso da doença, pode levar tanto a crises como a déficits neuro-cognitivo.

O grau de conexão entre área motora suplementar e tálamo tem sido correlacionado com pontuação em tarefas de nomeação de palavras e escores de expressão. O volume do córtex do cíngulo posterior muda e a conexão talâmica prevê inibição dos escores cognitivos nas tarefas de flexibilidade mental (O'MUIRCHEARTAIGH et al., 2011).

Alterações semelhantes, juntamente com perda do volume do tálamo e redução do sinal de NAA/Cr na MRSpectroscopy (MRS), foram observadas durante 12 meses do início das crises. É improvável que seja resultado de crises convulsivas crônicas (PULSIPHER et al., 2009). Alterações talâmicas no lobo frontal médio e tálamo parecem ser progressivas (LIN et al., 2009). Perda progressiva do volume do tálamo tem sido correlacionada não apenas com a idade e duração da doença, mas também com traços de personalidade (BETTING et al., 2006; KIM et al., 2007; TAE et al., 2007). Isto sugere que os indivíduos com o maior grau de disfunção neuronal têm epilepsia mais grave e desordens de personalidade significativa (DE ARAUJO FILHO et al., 2009).

Vidal-Dourado e colaboradores (2016) estudaram a excitabilidade cortical motora e somatosensorial e via transcalosa por meio da Estimulação Magnética Transcraniana (EMT) e Potenciais Evocados Somatossensoriais (PESS) em 12 pacientes com EMJ sem indução por praxia (EMJ-S), 10 com indução por praxia (EMJ-IP) e 14 controles saudáveis. A excitabilidade motora e da via transcalosa testados com EMT não foram diferentes no hemisfério motor dominante ou não dominante entre os grupos. Foram encontradas diferenças significativas nas amplitudes PESS corticais no componente P27 do hemisfério não dominante, N35 no hemisfério dominante e P27-35 com interpico das amplitudes em ambos os córtices somatossensorial do grupo EMJ-IP, quando comparados com controles

saudáveis. Grandes PESS foram observadas em dois (16,7%) e cinco (50%) pacientes dos grupos EMJ-S e EMJ-IP, respectivamente. Latências corticais não revelaram diferenças. Concluíram que a indução por praxia foi associada à excitabilidade aumentada no córtex somatossensorial dos pacientes EMJ-IP (VIDAL-DOURADO et al., 2016).

Revisões recentes da literatura (WOLF et al., 2015; YACUBIAN; WOLF, 2014) têm demonstrado uma consciência crescente de que a ictogenese das crises na EMJ provém de mecanismos reflexos, onde tratos epilépticos reflexos são hiperestimulados, como ocorre nos pacientes fotossensíveis, neste caso o trato occipito-frontal e suas conexões respondem ao estimulo visual, e 50% dos pacientes com EMJ estimulados têm resposta foto paroxística com descargas de ponta-onda no EEG (WOLF et al., 2015), chegando a 90% quando esses estímulos luminosos forem prolongados (APPLETON; BEIRNE; ACOMB, 2000). Nos pacientes sensíveis ao fechamento dos olhos, as descargas de ponta-onda surgem dois minutos após o fechamento dos olhos, este traço reflexo frequentemente quando ocorre é patognomônico da Síndrome de Jeavons (COVANIS, 2010), cuja apresentação clínica traduz-se por mioclonia palpebral que pode ser acompanhada de crise de ausência, ocorrendo em 15-20% dos pacientes com EMJ (BENICZKY et al., 2012; GUARANHA; ARAUJO FILHO; LIN, 2011), a área motora suplementar é a região de origem que interage com o sistema visual. A mioclonia orofacial é a marca da epilepsia primária da leitura, podendo ocorrer em 25-30% dos pacientes com EMJ, neste caso as circuitarias envolvidas são a cortico-cortical e cortico-reticular (SALEK-HADDAD et al. 2009). Na indução pela praxia, a coativação do córtex motor primário e área motora suplementar, aumentam a conectividade funcional entre sistema motor e redes cognitivas frontoparietais, que em conjunto, fornecem uma explicação como o esforço de uma atividade cognitiva pode causar abalos mioclônicos em pacientes com EMJ (VOLLMAR et al., 2011).

Em resumo, os traços reflexos da EMJ revelam interações das redes anatômicas funcionais cerebrais ou subsistemas, apoiando fortemente o conceito de que a EMJ é uma doença sistêmica do cérebro (AVANZINI et al., 2012).

3.7 CRITÉRIOS DIAGNÓSTICOS DA EMJ

O exame físico usualmente é normal, não sendo identificadas alterações (CAVAZOS, 2007). O paciente tem que ter uma história clara de abalos mioclônicos ocorrendo predominantemente logo após o despertar (DOROTHÉE et al., 2012). O exame de eleição para confirmar o diagnóstico clínico é o EEG com privação do sono, registros ao despertar com procedimentos de ativação, como a HV e a FEI (CAVAZOS, 2007). Um resultado normal não exclui EMJ, mas alterações típicas, como descargas de ponta-onda e poliponta-onda, têm um alto grau de sustentabilidade do diagnóstico clínico (CAVAZOS, 2007). Apesar de todos os outros exames serem considerados normais, têm sido descritas alterações estruturais corticais mesofrontais, por RM (PANAYIOTOPOULOS, 2005). Mais recentemente, *Surface-based morphometry* (SBM) foi usado para processar imagens de RMC e quantificar a espessura do córtex cerebral de 24 pacientes com EMJ e 40 controles saudáveis (ALHUSAINI et al., 2013). Nos pacientes com EMJ foi detectado um aumento bilateral do córtex, localizado nas regiões orbitofrontal e mesial frontal associado a uma redução bilateral do volume do tálamo. Esses achados confirmam que os mecanismos descritos na EMJ estão relacionados a uma estrutura corticotalamica aberrante e indicam que anormalidades no córtex frontal estão possivelmente relacionadas a um aumento regional na espessura do córtex cerebral (ALHUSAINI et al., 2013).

3.8 ACHADOS DE NEUROIMAGEM

Dieter Janz foi o primeiro a enfatizar em sua monografia a relação da idade como um princípio taxonômico importante (JANZ, 1969). Durante a adolescência mudanças dramáticas ocorrem no desenvolvimento do cérebro, com redução da substancia cinzenta (SC) de ambas as estruturas cortical e subcortical, antecedido por um aumento geral do desenvolvimento cortical na infância (WIERENGA et al., 2014). Exames de RM de pacientes com EGG são geralmente considerados normais na avaliação visual. Entretanto, usando uma técnica de segmentação anatômica interativa e medições de volume de interesses de RM, Woermann e colaboradores (1999) mostraram que os pacientes com EGG tiveram massa

cinzenta cortical significativamente maior que os indivíduos controle estudados. Sendo que 40% dos pacientes com EMJ analisados individualmente tiveram alterações importantes na estrutura cerebral. Neste estudo, foi aplicada a técnica automatizada com objetivo do mapeamento estatístico paramétrico (SPM) para a análise da RM estrutural de 20 pacientes com EMJ e 30 indivíduos controle. A substância cinzenta cortical de cada paciente com EMJ e a do grupo dos pacientes com EMJ foi comparada com a do grupo de 30 indivíduos normais. A comparação SPM baseada em voxel entre o grupo de pacientes com EMJ e os indivíduos do grupo controle mostrou um aumento na massa cinzenta cortical nos lobos frontal mesial do grupo EMJ. A análise individual dos pacientes com EMJ revelou alterações importantes na substância cinzenta cortical em cinco dos 20 pacientes, quatro dos quais apresentaram alterações generalizadas usando o volume anterior da técnica de interesse. Estes resultados indicaram uma anormalidade cerebral estrutural na EMJ, com o envolvimento de estruturas corticais mesiofrontal (WOERMANN et al., 1999).

Além dos estudos utilizando técnicas avançadas de imagem sugerirem mudanças estruturais e funcionais associadas aos lobos frontais, tem sido relatado que estes pacientes apresentam déficits neuropsicológicos e mudanças do humor relacionados à disfunção do lobo frontal (DE ARAUJO FILHO et al., 2013; KIM et al., 2012). Em contrapartida estudo conduzido por Roebling e colaboradores (2009) analisaram os parâmetros neuropsicológicos e de RMf e estrutural em uma coorte independente de pacientes com EMJ. Foram estudados 19 pacientes com EMJ e 20 controles pareados por educação, idade e sexo, utilizando uma bateria de testes neuropsicológicos padronizados, morfometria otimizada baseada em voxel (VBM), e dois paradigmas de memória de trabalho específicos de domínio combinados com RMf. As investigações não revelaram diferenças estatisticamente significativas entre os grupos de pacientes e controles normais, quer na VBM ou no estudo RMf de memória de trabalho. O exame neuropsicológico mostrou um desempenho um pouco pior para os pacientes com EMJ na maioria dos testes utilizados, atingindo significância estatística para a fluência semântica e verbal. Nesta coorte de pacientes com EMJ, não foi possível reproduzir os resultados de outros estudos, e não foi possível detectar uma relação entre a RMf e diferenças na memória de trabalho em pacientes com EMJ. Os autores concluíram que os déficits estruturais e funcionais do lobo frontal em pacientes EMJ têm que ser interpretados com cuidado,

podendo ser atribuídos parcialmente à medicação antiepiléptica. Uma razão para uma variação entre diferentes coortes pode ser a heterogeneidade genética da doença (ROEBLING et al., 2009).

Dando continuidade à investigação, novos estudos de imagem da microarquitetura na EMJ foram realizados e revelaram uma redução estrutural e alteração funcional da conexão da região anterior da área motora suplementar, córtex motor e redes cognitivas frontoparietais (VOLLMAR et al., 2011). Tal aumento do acoplamento funcional entre a área motora e o sistema de redes cognitivas proporcionou um quadro explicativo de como o esforço cognitivo ou a praxia pode causar mioclonias e por muitas observações clínicas como a cognição " frontal " delineia o perfil comportamental na EMJ (O'MUIRCHEARTAIGH et al., 2012; VOLLMAR et al., 2012).

Na EMJ defeito nos neurônios pode causar sinapses com excitabilidade excessiva, circuitarias aberrantes e distúrbios da migração podem retardar apoptose de neurônios excitatórios, chamados de “microdisgenesias” (MEENCKE; JANZ, 1984). Estas mudanças do desenvolvimento estão sob influência genética, e podem levar a densidade neuronal excessiva e, subsequentemente, circuitarias aberrantes hiperexcitáveis (TAMNES et al., 2010).

Achados atípicos da morfologia da superfície do córtex cerebral podem estar relacionados com a dobragem cortical anormal (giração) e, portanto, podem indicar malformações subjacentes do desenvolvimento cortical (MDCs). Usando imagens de RM análise baseada Ronan e colaboradores (2012) examinaram a morfologia cortical de pacientes com EMJ. Para este estudo os dados de RM foram recolhidos de 24 pacientes com EMJ e 40 controles saudáveis demograficamente pareados. FreeSurfer, um método de reconstrução da superfície cortical automatizado, foi aplicado para comparar a morfologia cortical entre pacientes e controles. Áreas de morfologia cortical anômalo foram definidas como regiões de interesse (ROI) para contrastar parâmetros corticais regionais, como a área de superfície, espessura média, e curvatura entre pacientes e controles. Como principais resultados eles detectaram que as alterações da morfologia cortical foram encontradas em várias regiões na RM dos pacientes com EMJ. No hemisfério esquerdo, estas foram no córtex insular e cingulado, polo occipital e giros temporais e fusiformes médio. No hemisfério direito, foram detectadas alterações no córtex insular, no giro temporal inferior, e precuneus. Uma análise mais aprofundada dos ROIs revelou que essas

mudanças estão relacionadas com diferenças de área de superfície ao invés de espessura cortical média. Além disso, a média de anormalidades de curvatura foi detectada na ínsula bilateralmente, o córtex cingulado esquerdo, e giro temporal inferior direito. Com estes resultados os achados morfológicos deste estudo sugerem que as alterações estruturais em pacientes com EMJ estende para além das regiões do lobo frontal mesial do cérebro. Estes podem ser indicativos de áreas de alterações sutis na dobragem cortical associada à interrupção precoce do desenvolvimento cortical (RONAN et al., 2012).

3.8.1 **Tomografia por Emissão de Pósitrons**

Em relação a mudanças na espessura cortical, estudos com a tomografia por emissão de pósitrons (PET) foram a primeira modalidade de imagem para demonstrar evidência de aumento da densidade neuronal e ligação receptor GABAérgico (KOEPP et al., 1997). Estas alterações são mais pronunciadas no córtex pré-frontal dorsolateral, mas também há envolvimento do tronco cerebral e gânglios basais além dos sistemas tálamo-corticais (KOEPP; DUNCAN, 2000).

Hosokawa e colaboradores (1989) realizaram estudo com PET pelo método de 18F-fluoro-desoxi-glicose em 29 pacientes com epilepsia (epilepsia generalizada [quatro]; epilepsia focal [24]; tipo indeterminado [um]). O estudo incluiu apenas pacientes com epilepsia sem anormalidade na X-CT. Todos os pacientes com epilepsia generalizada mostraram um padrão normal ao PET, 14 dos 24 pacientes com epilepsia focal e um com epilepsia do tipo indeterminado mostraram hipometabolismo focal no PET. A zona de hipometabolismo foi localizada em áreas como córtex temporal em 11 pacientes, frontal em dois e tálamo em um. A localização da zona de hipometabolismo e de atividade paroxística interictal no EEG foram bem correlacionados na maioria dos pacientes. Os pacientes com crises mal controladas mostraram uma maior incidência de anormalidade no PET (12 em 13) do que aqueles com crises bem controladas (2 de 11). A incidência de anormalidades no PET e na RM não necessariamente teve sua localização coincidente. Estes resultados indicaram que o exame de PET na epilepsia fornece informações valiosas sobre a localização do foco epiléptico, e as conclusões sobre o PET em pacientes com epilepsia focal pode ser um dos bons indicadores sobre a

intratabilidade da epilepsia focal. O PET com a RM fornecem informações complementares para o diagnóstico das epilepsias, sendo de grande ajuda na investigação das epilepsias focais e de difícil controle (HOSOKAWA et al., 1989).

3.8.2 **EEG-fMRI**

O desenvolvimento simultâneo do EEG e da RM funcional (EEG-fMRI) trouxe-nos a possibilidade de combinar informações de duas esferas: elétrica e hemodinâmica, desta maneira, podemos medir alterações hemodinâmicas associadas à atividade elétrica epileptiforme no cérebro, através de uma análise de correlação entre o evento da descarga neuronal e a variação da oxigenação sanguínea, detectada pela exploração das propriedades magnéticas do sangue [*blood-oxygen-level-dependent* (*BOLD*) *contrast*] (VAN GRAAN; LEMIEUX; CHAUDHARY, 2015). Este método foi avaliado como melhor para localizar as redes neuronais das crises epilépticas em relação a métodos anteriores e mais estabelecidos, como: EEG, RMC, SPECT ictal e EEG com eletrodos profundos (CHAUDHARY; DUNCAN; LEMIEUX, 2013), em virtude de seu sucesso demonstrado na localização da zona de início ictal (ZII) e zona epileptogênica (ZE) em pacientes com epilepsia refratária submetidos à avaliação pré-cirúrgica (SALEK-HADDADI et al., 2006; VAN HOUDT et al., 2013), na identificação de redes neuronais síndrome específicas (JACOBS et al., 2009; MARROSU et al., 2009), e em pacientes com epilepsia generalizada (GOTMAN et al., 2005; MOELLER et al., 2008).

Na epilepsia generalizada, uma série de estudos com EEG-fMRI demonstrou um padrão comum que compreende ativação pelo BOLD no tálamo e desativação na porção medial, assim como frontal lateral, parietal superior e posterior do giro cingulado, precuneus (ARCHER et al., 2003; GOTMAN et al., 2005; MOELLER et al., 2008; SALEK-HADDADI et al., 2003) e caudado (AGHAKHANI et al., 2004; GOTMAN et al., 2005; HAMANDI et al., 2006; HAMANDI et al., 2008; SALEK-HADDADI et al., 2003), e a formação reticular (CARNEY et al., 2010). Esta rede córtico-subcortical envolve também a rede de modo padrão (DMN), que reflete os processos fisiológicos que sustentam a atenção e memória de trabalho (RAICHLE; MINTUN, 2006). As alterações de mudanças de ativação e desativação pelo BOLD

durante DMN (RAICHLE et al., 2001) sugerem que o equilíbrio de ativação e de repouso do cérebro normal é aparentemente perturbado por descargas generalizadas de ponta-onda (GSWD) (LAUFS et al., 2007; LOGOTHETIS, 2008), que por sua vez pode ser o reflexo da mudança na consciência. Estes resultados indicam a importância da conectividade córtico-subcortical na produção e manutenção de GSWD, o que é consistente com a teoria do foco cortical (MEEREN et al., 2005). Vários estudos têm relatado alterações no BOLD antes mesmo de surgirem alterações eletrofisiológicas no EEG durante as crises. Estas alterações são observadas pelo BOLD no período PRE-ICTAL (CHAUDHARY et al., 2012; DONAIRE et al., 2009; FEDERICO et al., 2005), tornando-se mais nítidas no EEG durante o período ICTAL (JACOBS et al., 2009).

EEG-fMRI simultâneos têm sido usado principalmente para estudar a atividade ponta-onda generalizada, confirmando que ativações do tálamo ocorrem alguns segundos antes da atividade ponta-onda no EEG (BAI et al., 2010; MOELLER et al., 2010), seguido de " desativações " generalizadas do córtex, afetando áreas frontal, parietal e cíngulo, o chamado *“default mode network (DMN), “* rede de modo padrão” (AGHAKHANI et al., 2004; ARCHER et al., 2003; GOTMAN et al., 2005; HAMANDI et al., 2006; LAUFS et al., 2007).

Nossa expectativa é que o EEG-fMRI possa ter um papel crucial nas questões ainda não esclarecidas como as que envolvem as diferenças entre as redes neuronais ictais e interictais, e possa nos mostrar quais são os elementos específicos envolvidos nas redes de iniciação e evolução das crises epilépticas.

3.8.3 **Achados em Ressonância Magnética Convencional**

No estudo de RM convencional em pacientes com epilepsia, geralmente, são utilizadas as sequências: *Fluid attenuation inversion recovery* (FLAIR) axial, ITD axial, T1-*Magnetization Prepared Rapid Acquisition Gradient-echo imaging* (MPRAGE) sagital, T2 *Short-tau inversion recovery* (STIR) coronal, T2 com saturação de gordura axial direcionado para o hipocampo e sequências pesadas em T1 axial após contraste venoso. É uma importante ferramenta na avaliação e tratamento de pacientes com distúrbios convulsivos, podendo ajudar a determinar a etiologia da epilepsia focal e demonstrar as alterações anatômicas associadas às

crises epilépticas (CENDES et al., 2016). Na maioria dos casos, a avaliação visual das sequências convencionais não mostra alterações nos pacientes com EMJ.

3.8.3.1 Técnicas avançadas e processamento dos dados

Atualmente, estudos com sequências avançadas de RM têm sido realizados com sucesso na avaliação de diversas doenças neurológicas, como doença de Alzheimer, tumores primários no sistema nervoso central (SNC), doenças desmielinizantes, entre outras (RUEDA et al., 2008; DU et al., 2007). O estudo das epilepsias tem evoluído de forma significativa com uso das técnicas avançadas na melhor compreensão e auxílio no diagnóstico da epilepsia do lobo temporal, incluindo esclerose mesial temporal (CENDES et al., 2016), além das epilepsias generalizadas como: Epilepsia Ausência infantil, Epilepsia Ausência juvenil e Epilepsia Mioclônica Juvenil (BETTING et al., 2006).

3.8.3.2 Volumetria cerebral e espessura cortical

Com o advento da RM, aliada à evolução das técnicas de pós-processamento de imagens, diversos estudos têm sido realizados na intenção de promover diagnósticos mais acurados. Recentemente, muitos centros de pesquisa têm contribuido com o desenvolvimento de aplicativos para pós-processamento de imagens nos diversos âmbitos da radiologia, com o intuito de facilitar algumas medições realizadas, até então, manualmente. A segmentação manual de estruturas subcorticais demanda um tempo longo e, dependendo da quantidade de estruturas de interesse, acaba se tornando inviável na rotina clínica. Sendo assim, a automatização deste procedimento facilita e torna mais efetiva a obtenção do volume de diversas estruturas. O domínio desse conhecimento poderá ajudar potencialmente na rotina e na pesquisa clínica (SZABÓ et al., 2003).

3.8.3.3 Estudos de imagem de tensor de difusão

O estudo da imagem por tensor de difusão (ITD) por RM é uma técnica de geração de imagens que trabalha com a mensuração das tendências do movimento aleatório das moléculas de água em um dado meio. Esta técnica vem sendo utilizada com sucesso no estudo de diversas doenças do SNC, como a esclerose múltipla, os tumores e as epilepsias, entre outras (LUO et al., 2011).

A difusão é uma propriedade física das moléculas, que consiste na habilidade de se mover randomicamente em relação à sua energia térmica. É chamada isotrópica, quando o movimento de difusão ocorre igualmente em todas as direções. Normalmente, isso ocorre quando o meio é homogêneo. A difusão é chamada anisotrópica, quando o movimento de difusão é direcionado, ou seja, quando o próton tem difusão mais rápida ao longo de caminhos de menor resistência. Isso ocorre quando o meio é heterogêneo e apresenta diversas barreiras à difusão. Especialmente em meios compostos por tecidos fibrosos como os músculos do esqueleto ou a substância branca (SB) cerebral, observa-se que o movimento das moléculas é anisotrópico (BASSER et al., 2000).

A anisotropia pode ser quantificada, sendo possível acessar informações sobre o vetor e a velocidade em cada voxel e avaliar a organização e coerência tecidual em nível microscópico. A principal medida utilizada para analisar alterações nesse movimento anisotrópico é a anisotropia fracionada (AF). A AF é obtida a partir da magnitude do tensor de difusão, representando a orientação do eixo das estruturas dos feixes de fibras ao longo do qual as moléculas de água movem-se de modo preferencial. Sabe-se que o padrão normal do movimento das moléculas de água no SNC é anisotrópico e que qualquer alteração na integridade da SB ou SC poderá interferir nessa movimentação e resultar em perda da difusão anisotrópica (BASSER, 2002).

O *tract-based spatial statistics* (TBSS) é uma técnica recentemente introduzida, que tem como objetivo melhorar a sensibilidade, objetividade e facilidade de interpretação dos dados através da análise dos estudos de ITD (SEIDENBECHER; STAAK; PAPE; 1998). O TBSS baseia-se na estimativa de uma AF média principal para formar um esqueleto tractográfico. O esqueleto de AF representa o centro de todos os feixes de fibras comuns aos indivíduos do estudo. Os dados da AF de cada indivíduo são projetados em um espaço comum, gerando

um esqueleto dado pela AF média principal, de maneira que cada voxel do esqueleto assuma o valor de AF do centro do local da região relevante mais próxima.

Estudo analisando a AF em modelos de roedores Wistar albinos Glaxo de Rijswijk (WAG/Rij) e ratos de Strasbourg com ausência genética (GAERS) (CHAHBOUNE et al.; 2009) foi demonstrado diminuição da AF nas porções anteriores do corpo caloso nos modelos WAG/Rij. Esta redução não foi demonstrada em modelos WAG/Rij jovens, que ainda não apresentavam complexo ponta-onda. Também foi observada a redução da AF de forma mais pronunciada nos modelos GAERS, que apresentavam complexo ponta-onda mais grave. Ainda, as porções anteriores do corpo caloso foram confirmadas por tractografia como responsáveis pela interconexão de diversas regiões corticais somatossensoriais envolvidas nas convulsões. Este estudo forneceu dados relevantes para a correlação entre anormalidades estruturais e o desencadeamento e a gravidade das crises de ausência.

Outro estudo recente com ITD que incluiu 25 pacientes (13 com EGG e 12 com EMJ) e 44 controles saudáveis, mostrou claramente a existência de alterações microestruturais em tractos da substancia branca dos pacientes com EMJ e EGG.

Não encontramos relatos de estudos analisando anormalidades da SB e seus tractos em pacientes com EMJ-IP o que fundamenta a busca de possíveis alterações da função da circuitaria neuronal de repouso nestes pacientes.

4 **METODOLOGIA**

4.1 DESENHO DO ESTUDO

Estudo prospectivo observacional de série de casos.

4.2 CRITÉRIOS DE INCLUSÃO E EXCLUSÃO

Critérios de inclusão: Foram incluídos 22 pacientes (12 mulheres\10 homens, média de idade 28,6 anos, mais jovem com 16 anos e mais velho com 61 anos) com epilepsia mioclônica juvenil, segundo critérios da Liga Internacional contra a Epilepsia (ILAE), acompanhados no Programa de Epilepsias do Hospital Universitário Clementino Fraga Filho, Universidade Federal do Rio de Janeiro (HUCFF\UFRJ), já investigados por vídeo-EEG. Durante vídeo-EEG foram feitas ativações como: HV, FEI e ANP e confirmado indução por praxia. Todos os pacientes foram investigados por RM, incluindo a sequência funcional em repouso (RMf). Um grupo controle pareado por sexo e idade fez o mesmo protocolo de RM. Foram analisadas as imagens encontradas nos pacientes com EMJ-IP e comparadas com as do grupo controle.

Critérios de exclusão: Foram excluídos os pacientes incapazes de realizar o estudo de RM, como os com claustrofobia, com tatuagem ou presença de marca-passo e os pacientes que não puderam realizar as tarefas da avaliação neuropsicológica, como por exemplo: casos de retardo mental, demência e com menos de quatro anos de educação formal, além dos pacientes EMJ-S.

4.3 REGISTRO DE VÍDEO-EEG E ATIVAÇÕES APLICADAS

Todos os pacientes foram monitorados em unidade de vídeo-EEG e usaram o sistema internacional de colocação de eletrodos 10-20. Foi utilizado aparelho Nihon-Khoden®, modelo EEG-1200, software Neurofax®, versão 01-80, com colocação de eletrodos de superfície de couro cabeludo de 32 canais. Análise dos registros foi feita por dois neurologistas com experiência em epilepsia e estudos

dessas epilepsias com eletroencefalograma. Durante o registro do exame, além das ativações de rotina, como abertura e fechamento dos olhos, FEI e a HV, foi aplicado um protocolo de testagem de ANP (DA SILVA SOUSA et al., 2005; MATSUOKA et al.,1981; MATSUOKA et al., 2000; MAYER; WOLF, 2004; OKUMA et al., 1980), que incluiu leitura silenciosa e em voz alta de um texto em português e outro em língua estrangeira por 10 minutos, além do relato das crises feito pelo paciente contando sobre o impacto da epilepsia na sua vida; o paciente ainda foi convidado a escrever durante 10 minutos sobre isto, fazer cálculos aritméticos oralmente e por escrito, desenhou uma casa e sua família, desenhou um relógio e colocou o horário solicitado, montou um quebra-cabeça. O registro por vídeo das ativações foi correlacionado com o traçado eletroencefalográfico.

Todos os exames de V-EEG foram realizados às 7 horas da manhã e foi solicitado aos pacientes que dormissem bem tarde, aproximadamente à 1 hora da manhã na véspera do exame, e acordassem bem cedo, por volta das 5 horas da manhã no dia do exame, estavam com o couro cabeludo limpo e seco. Seguimos o protocolo abaixo para a realização das ativações:

- Registro da atividade de base, em vigília, por 30 minutos;
- Olhos abertos/ fechados (5 minutos);
- Leitura de um texto em português (pacientes leram em voz alta as mesmas sentenças que haviam lido em silêncio) - 10 minutos em silêncio e 10 minutos em voz alta;
- Leitura de um texto em inglês - 10 minutos leitura silenciosa e 10 minutos em voz alta;
- Falar por 5 minutos (pacientes descreveram suas crises e o impacto da epilepsia em suas vidas);
- Escrita por 5 minutos (pacientes escreveram sobre suas crises);
- Cálculo mental: pacientes responderam em voz alta a quatro problemas aritméticos (18 - 7; 23 + 46; 11 x 11; 125 : 5). Quando o cálculo foi considerado difícil, um problema mais fácil foi apresentado;
- Cálculo escrito: resolução escrita de um problema aritmético (15 x 67 x 23 x 48);
- Construção espacial: Pacientes desenharam uma família, uma casa e um relógio mostrando quatro e quinze e fizeram uma sequência de quebra-cabeças por 10 minutos.

4.4 RESSONÂNCIA MAGNÉTICA FUNCIONAL: ANÁLISE DA REDE NEURONAL DE REPOUSO PELA TÉCNICA BOLD

Após a confirmação pelo V-EEG de EMJ-IP, estes pacientes foram submetidos a exame de RMf, assim como os controles saudáveis.

A RMf consiste na modalidade mais robusta de mapeamento funcional do cérebro *in vivo,* medindo alterações hemodinâmicas de concentração de desoxi-hemoglobina (que possui propriedades paramagnéticas), através da técnica dependente do nível sanguíneo de oxigênio (BOLD). Esta técnica permite obter informações da atividade neuronal em uma região anatômica do córtex cerebral, envolvido em uma determinada função, e sua relação com a lesão em estudo (BECKMANN et al., 2005; BECKMANN et al., 2009). Classicamente descrita a técnica BOLD está relacionada à execução de uma tarefa específica pelo paciente dentro do aparelho de RM, tal como movimentar dedos da mão, sendo então, identificada na RM a área motora responsável por tal atividade (RASHID; MILLER, 2008). No entanto, atualmente a técnica BOLD tem sido também realizada em repouso (*resting-state fMRI*), sendo o paciente instruído a ficar com os olhos fechados e com a mente livre de pensamentos durante a execução do exame.

Estudos descritos nos meados da década de 2000 (DAMOISEAUX et al., 2006) identificaram que mesmo em repouso, o cérebro não está parado, existe uma atividade elétrica de base no cérebro em repouso, que oscila em baixas frequências (0.01-0.1 Hz), que são capazes de mostrar áreas cerebrais ativadas relacionadas a estruturas eloquentes do cérebro, assim como é observado após a execução de uma tarefa no BOLD convencional (DAMOISEAUX et al., 2006). A identificação de redes neuronais, funcionalmente conectadas, é possível então, mesmo se o paciente não estiver executando nenhuma tarefa específica (DAMOISEAUX et al., 2006).

Estudos em múltiplos controles notaram que redes neurais semelhantes se repetiam em diferentes grupos, destacando-se as seguintes: fronto-parietal bilateral, atenção (com ativação temporo-parietal), executiva (ativação frontal) e a notável rede de repouso (*default-mode network*) (DAMOISEAUX et al., 2006). A rede de repouso (DMN), descrita como áreas de ativação sincrônicas na região pré-frontal, no cíngulo anterior e posterior, no giro temporal inferior e na região parietal superior (incluindo precuneus) (GREICIUS et al., 2003) com possível envolvimento

hipocampal (GREICIUS et al., 2004), trouxe novos horizontes ao estudo das doenças crônicas e das epilepsias.

4.4.1 **Ressonância Magnética**

O exame de ressonância magnética dos participantes foi realizado em um aparelho de 3.0 Tesla, usando uma bobina padrão *phased array* de crânio com oito canais (Siemens, Trio, Erlangen, Alemanha). As seguintes sequências foram adquiridas:

• imagens ponderadas em T1 3D de alta resolução: TR = 2000 ms, TE = 2,94 ms, TI = 1100, ângulo de inclinação de 150, FOV = 100 mm, matriz de 256x256, espessura de corte de 1 mm, tamanho do voxel 1.0x1. 0x1.0 mm

• sequência funcional (BOLD) em repouso: 124 volumes usando a técnica eco planar foram adquiridos com TR = 3290 ms, TE = 30 ms, ângulo de inclinação = 85, espessura de corte = 3 mm, FOV = 100 mm, 72x72 matriz.

Durante a aquisição da sequência funcional os participantes foram instruídos a descansar com os olhos fechados, não dormir, e não pensar em nada em particular.

A RMf foi pós-processada usando a ferramenta livre de modelo para análise dos componentes independentes (MELODIC), parte do FSL (BECKMANN et al., 2005; BECKMANN et al., 2009; SMITH; NICHOLS, 2009). A RMf sofreu correções em seu movimento e o tecido não-cerebral foi removido. As imagens foram suavizadas espacialmente usando um kernel Gaussiano de largura 5 milímetros. Imagens em 4D foram formadas, a fim de garantir a comparabilidade entre conjuntos de dados e foi aplicado ao grupo o filtro temporal de alta escala. Após este pré-processamento, a sequência funcional foi alinhada com o T1 de alta resolução do sujeito, e posteriormente, com o espaço padrão do sistema, que é o Montreal *Neurological Institute*-152, utilizando o registro não-linear. Os dados foram então alinhados temporalmente e concatenadas entre os indivíduos para criar um único conjunto de dados 4D, que foi decomposto por meio de ICA (BECKMANN et al., 2005; BECKMANN et al., 2009) para identificar padrões de conectividade funcional de grande escala. Em seguida, a análise entre sujeitos do grupo, considerando pacientes e controles, foi realizada utilizando uma abordagem estatística de dupla-

regressão (SMITH; NICHOLS, 2009) que permite comparar os resultados ao nível do *voxel* da conectividade funcional de cada grupo.

Dentro do conjunto de dados de RMf de cada sujeito, são identificados a dinâmica temporal de cada rede neuronal e seus mapas espaciais associados. Isso envolve o uso do conjunto completo de mapas espaciais do grupo ICA em um modelo de ajuste linear (regressão espacial) contra os conjuntos de dados de RMf do sujeito separado, resultando em matrizes que descrevem a dinâmica temporal para cada componente neuronal e sujeito. Então, essas matrizes de curso em um determinado tempo são usadas em um modelo linear de ajuste (regressão temporal) em relação aos dados da RMf do sujeito associado, estabelecidos para estimar mapas espaciais de redes neuronais específicas. Referimo-nos a seguir a esses mapas como áreas neuronais de 'sincronização'. Devido à normalização da variância da série temporal utilizada na regressão final, esses mapas espaciais refletem tanto amplitude de oscilação espontânea em uma rede, bem como a sua coerência ao longo do espaço. Por fim, os mapas de diferentes componentes neuronais foram coletados entre os indivíduos em arquivos individuais para cada imagem 4D independente (BECKMANN et al., 2005; BECKMANN et al., 2009; SMITH; NICHOLS, 2009).

Os componentes de interesse foram selecionados por inspeção visual e comparação com estudos anteriores (BECKMANN et al., 2005). Estes foram testados ao nível do *voxel* para busca de diferenças estatisticamente significativas entre os grupos avaliados, com um modelo linear geral, por meio de teste não paramétrico de permutação (5000 permutações). Os mapas espaciais caracterizam diferenças entre os grupos e foram controlados para comparações múltiplas com um limiar corrigido de $p < 0,05$, com valorização sem limite de cluster (TFCE), interessando as redes de base em repouso (*default-mode network*), rede de atenção, rede sensitivo-motora bilateral e executiva (ROOSENDAAL et al., 2010; SMITH; NICHOLS, 2009).

4.5 APROVAÇÃO PELO COMITÊ DE ÉTICA

Esse estudo foi aprovado pelo Comitê de Ética em Pesquisa (CEP) do Hospital Universitário Clementino Fraga Filho, Universidade Federal do Rio de

Janeiro, obedecendo às normas do Código de Ética propostas pela declaração de Helsinque e do Conselho Nacional de Saúde (Resolução número 196/96 e suas complementares). Todos os pacientes incluídos assinaram termo de consentimento livre e esclarecido.

5 **RESULTADOS**

Neste estudo as imagens mostram as redes neuronais encontradas pela técnica BOLD em repouso no grupo de 22 pacientes e seus respectivos controles. Destaca-se a identificação das redes: executiva, de atenção, rede basal (DMN) e frontoparietal bilateral, baseada em achados de outros artigos (GREICIUS et al., 2003, 2004). As áreas em vermelho mostram sincronização conjunta de áreas neurais funcionalmente interligadas, sugerindo áreas de ativação sincrônica, ao passo que as áreas em azul referem-se à redução da sincronização de ativação neuronal, relacionada ao funcionamento pleno de cada rede, que cursa simultaneamente com áreas de maior e menor funcionamento. A análise estatística dos voxels envolvidos em cada rede executiva (ativação frontal) (Figura 15), de atenção (ativação temporoparietal) (Figura 16), de repouso (default-mode network) (Figura 17), frontoparietal direita (Figura 18) e frontoparietal esquerda (Figura 19), no entanto, não mostrou diferença estatisticamente significante entre os pacientes que apresentam mioclonia induzida por praxia e controles.

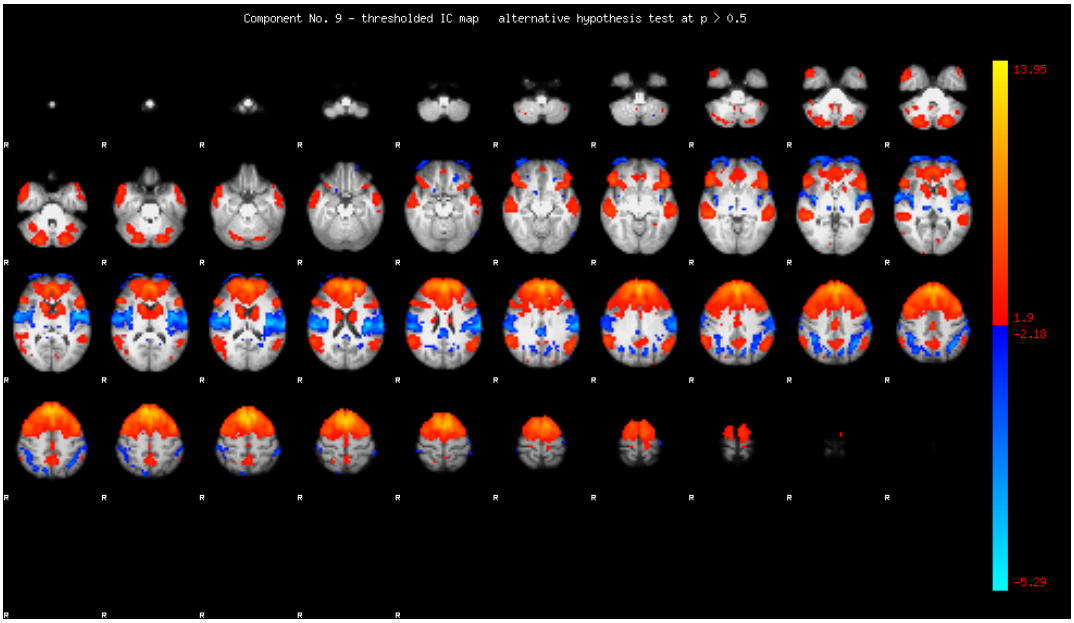

Figura 15: Representação funcional da área executiva. Todos os pacientes e controles foram considerados na análise ICA. Nenhuma área mostrou diferença significativa na sincronização quando comparamos pacientes com EMJ-IP e controles pareados. ICA: análise dos componentes independentes

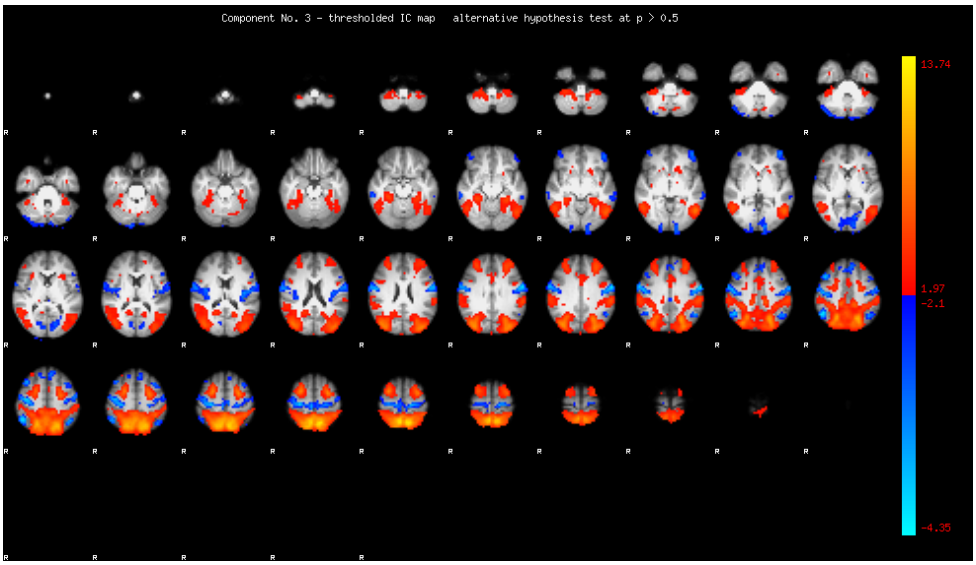

Figura 16: Representação funcional da área de atenção. Todos os pacientes e controles foram considerados na análise ICA. Nenhuma área mostrou diferença significativa na sincronização quando comparamos pacientes com EMJ-IP e controles pareados. ICA: análise dos componentes independentes

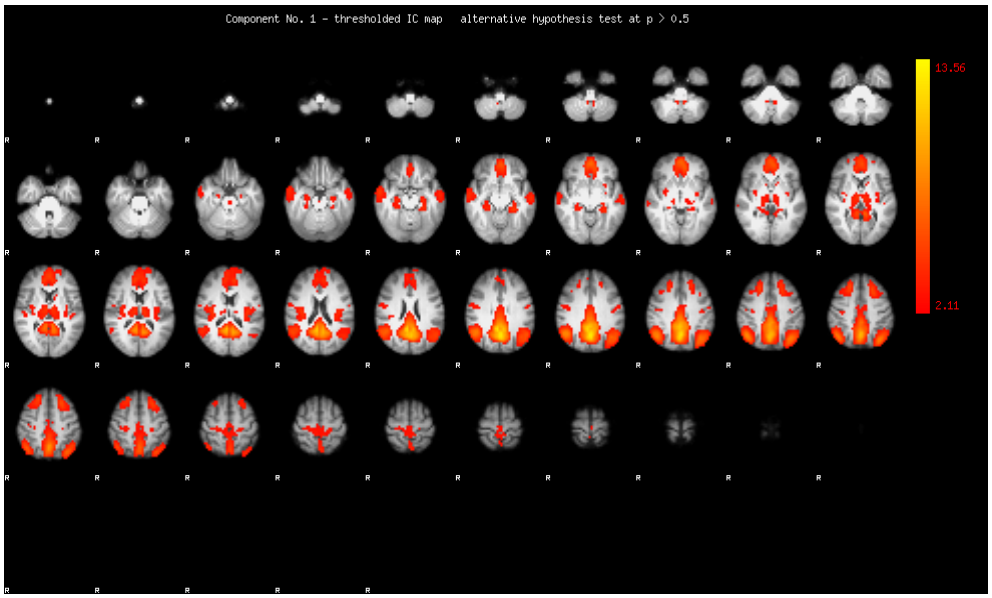

Figura 17: Representação funcional da área DMN. Todos os pacientes e controles foram considerados na análise ICA. Nenhuma área mostrou diferença significativa na sincronização quando comparamos pacientes com EMJ-IP e controles pareados. ICA: análise dos componentes independentes

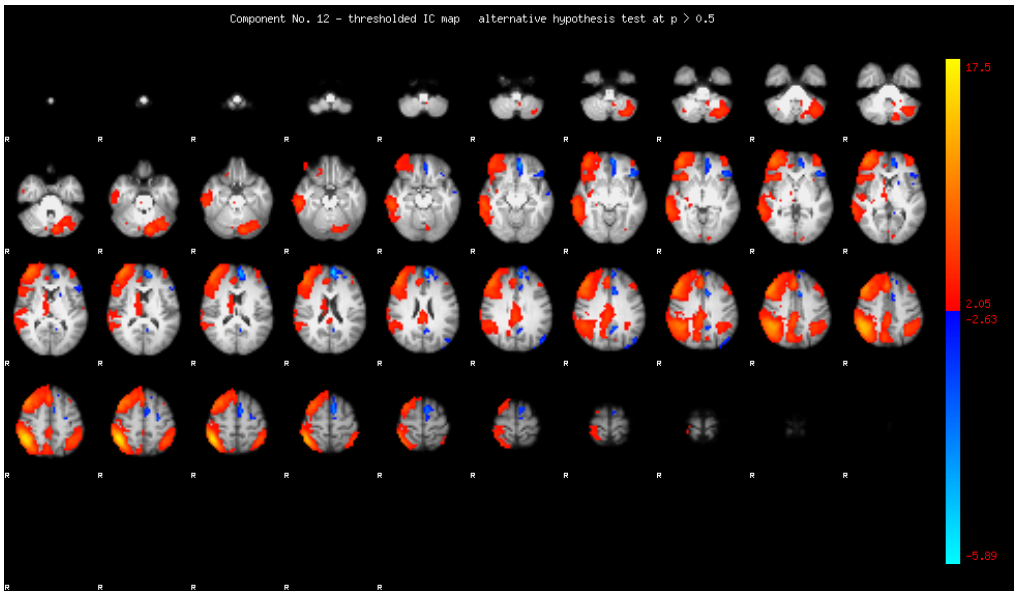

Figura 18: Representação funcional da área frontoparietal direita. Todos os pacientes e controles foram considerados na análise ICA. Nenhuma área mostrou diferença significativa na sincronização quando comparamos pacientes com EMJ-IP e controles pareados. ICA: análise dos componentes independentes

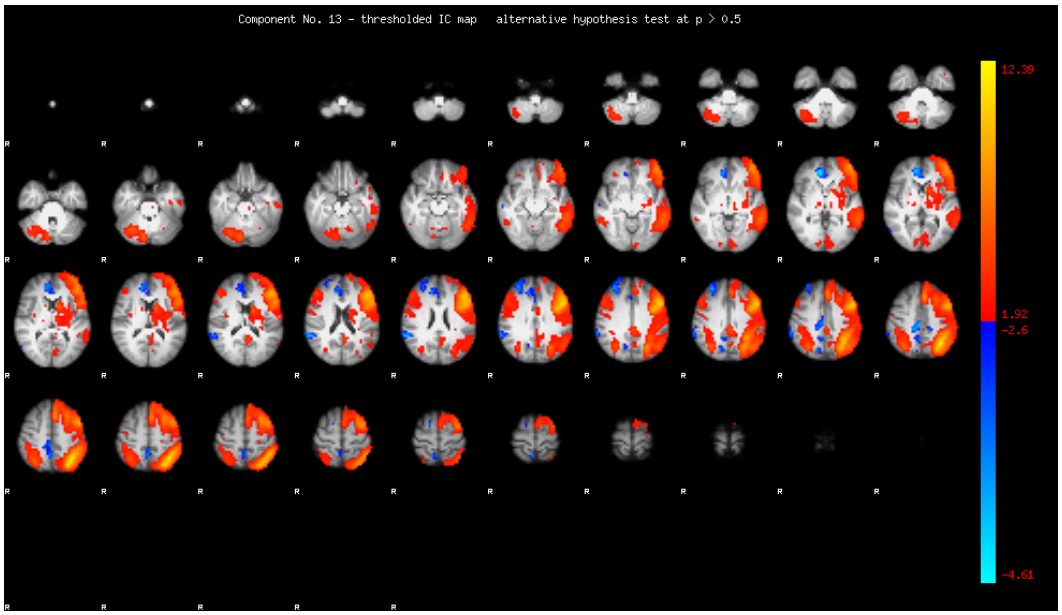

Figura 19: Representação funcional da área frontoparietal esquerda. Todos os pacientes e controles foram considerados na análise ICA. Nenhuma área mostrou diferença significativa na sincronização quando comparamos pacientes com EMJ-IP e controles pareados. ICA: análise dos componentes independentes

6 **DISCUSSÃO**

Nesta investigação não encontramos diferença significativa entre os 22 pacientes com EMJ-IP e seus controles durante a análise das redes neuronais: DMN, executiva, frontoparietal e de atenção, pela técnica BOLD, como hipotetizamos. Partindo do racional de que a EMJ teria uma zona de início pré-frontal e de que estudos conduzidos com EEG-fMRI simultâneos, usados principalmente para avaliar a atividade ponta-onda generalizada, identificaram que ativações do tálamo ocorrem alguns segundos antes da atividade ponta-onda no EEG (BAI et al., 2010; MOELLER et al., 2010), e são seguidos de "desativações" generalizadas do córtex, afetando áreas frontal, parietal e cíngulo na investigação com *DMN, "*rede de modo padrão" (AGHAKHANI et al., 2004; ARCHER et al, 2003; GOTMAN et al., 2005; HAMANDI et al., 2006; LAUFS et al., 2007). Nosso estudo investigou pacientes no período interictal, o que talvez justifique os resultados negativos aqui observados, ao contrário de Pugnaghi e colaboradores (2014) que submeteram os pacientes com EMJ durante o período em que eram registradas descargas ictais. Igualmente, os autores encontraram alterações nas regiões frontais e parietais aplicando o BOLD com tarefas, e não o DMN. Outro ponto de destaque é que a nossa coorte incluiu unicamente pacientes com EMJ-IP, confirmada durante ativação neuropsicológica (DA SILVA SOUSA et al., 2005; MATSUOKA et al., 1981; MATSUOKA et al., 2000; MAYER; WOLF, 2004; OKUMA et al., 1980) no vídeo-EEG, ao contrário dos demais que incluíram EMJ, epilepsia ausência da infância e epilepsia ausência juvenil. Nossa coorte homogênea de EMJ-IP sugere a possibilidade de que diferentes circuitos neurais estejam participando de forma distinta, determinando os fenótipos clínicos das EGI do tipo ausência, ausência juvenil, EMJ e EMJ-IP, que a nosso ver devem ser estudadas em separado.

Nossos resultados negativos foram igualmente encontrados por Moeller e colaboradores (2011) que investigaram através do EEGfmri e Bold a conectividade funcional no estado de repouso das estruturas envolvidas na geração das *GSWD* em pacientes com EGI. Eles testaram 12 pacientes com EGI e *GSWD*, 22 pacientes com EGI sem *GSWD* e 30 controles saudáveis pareados por idade. Diferenças entre cada grupo e controles foram estimadas, e os resultados mostraram no grupo com *GSWD* ativação no Bold nas áreas do tálamo, córtex frontomesial e cerebelo, e desativação em áreas de modo padrão. Apesar de estes resultados ressaltarem a

natureza do paroxismo das *GSWD*, e embora, estas descargas serem ativadas por atividade altamente sincronizada na rede tálamo-cortical (MOELLER et al., 2011), a conectividade funcional em áreas envolvidas durante *GSWD*, não mostrou anormalidade no período livre das descargas, assim como nos nossos casos, mas igualmente incluiu grupo heterogêneo de EGI. Contudo, os autores (MOELLER et al., 2011) acham que, mesmo com este resultado negativo, alterações estruturais e neurometabólicas no tálamo dos pacientes com EGI, não estão restritas ao período de *GSWD* e mais estudos com novas técnicas serão necessários futuramente.

Até o momento nenhum estudo tinha sido realizado pela técnica BOLD em repouso para investigação da rede em repouso (d*efault mode network - DMN)* em pacientes homogêneos com EMJ-IP, e apesar de não termos encontrado durante a análise estatística dos voxels envolvidos em cada rede diferença significante entre pacientes e controles, concordamos com Moeller e colaboradores (2011) e Avanzini e colaboradores (2012) que chamam a atenção para o fato de que os traços reflexos da EMJ revelam interações das redes anatômicas funcionais cerebrais ou subsistemas, apoiando fortemente o conceito de que síndrome epiléptica é uma doença sistêmica do cérebro (WOLF et al., 2015). Em consonância com esses achados, acordamos que mais estudos serão necessários comparando as imagens do EEGfmri e do BOLD em repouso como ressaltou Moeller e colaboradores (2011). Como essas circuitarias são ativadas durante um estímulo, como a FEI, a HV e a praxia, por exemplo, (BENICZKY et al., 2012; GUARANHA; ARAUJO FILHO; LIN, 2011), este poderia ser o motivo pelo qual só foram encontradas alterações das imagens por BOLD durante a realização de estimulações no EEGfmri, como descrito na literatura (WOLF et al., 2015). Pensando nisso o mecanismo do gatilho ictal e a propagação da crise através das circuitarias estimuladas poderiam ser explicados pela existência, por exemplo, de distúrbios da migração neuronal, como as “microdisgenesias”, provocando sinapses hiperexcitáveis e circuitarias aberrantes (MEENCKE; JANZ, 1984), e estas mudanças poderiam estar sob influência genética (TAMNES et al., 2010), ambiental e neurometabólica (MOELLER et al., 2011).

Em outras doenças como na Esclerose Múltipla e na Doença de Alzheimer alterações no DMN são identificadas precocemente (GREICIUS et al., 2004; RASHID; MILLER, 2008; ROOSENDAAL et al., 2010). É provável que a ictogenese das crises epilépticas na EMJ provém de mecanismos reflexos, onde tratos epilépticos reflexos são hiperestimulados e que alterações sutis devam existir

nessas conexões que não podem ainda ser identificadas (WOLF et al., 2015). O mesmo parece ocorrer em doenças psiquiátricas, onde alterações estruturais não são vistas na RM (MACNAMARA et al., 2016). Talvez isto justifique os dados negativos deste estudo que analisaram os pacientes por técnica de RMf em repouso, uma técnica que ainda não parece permitir a detecção dessas possíveis alterações.

7 **CONCLUSÃO**

As redes neuronais frontoparietal bilateral, atenção (com ativação temporoparietal), executiva (ativação frontal) e a rede de repouso (*default-mode network*) pela técnica BOLD em repouso, não apresentam diferença estatisticamente significante nos pacientes com EMJ-IP.

LIMITAÇÃO DO ESTUDO

A amostra de pacientes talvez tenha sido pequena, mas contou com rígidos critérios de inclusão admitindo somente casos induzidos por praxia comprovados durante o vídeo-EEG.

PERSPECTIVAS FUTURAS

Cabem a novas técnicas de imagem, a nos ajudar a compreender o caminho percorrido por essas sinapses, e isto poderá também nos auxiliar a entender os mecanismos de ação e a eficácia de novas drogas antiepilépticas, e a predizer os resultados de sua retirada.

REFERÊNCIAS

AGHAKHANI, Y.; BAGSHAW, A.P.; BENAR, C.G.; et al. fMRI activation during spike and wave discharges in idiopathic generalized epilepsy. *Brain*, [S.l.], v. 127, p. 1127-44, 2004.

ALHUSAINI, S.; RONAN, L.; SCANLON, C.; WHELAN, C.D.; DOHERTY, C.P.; DELANTY, N.; FITZSIMONS, M. Regional increase of cerebral cortex thickness in juvenile myoclonic epilepsy. Epilepsia, [S.l.], v. 54, n. 9, p. e138-41, 2013.

ALIBERTI, V.; GRUNEWALD, R.A.; PANAYIOTOPOULOS, C.P.; CHRONI, E. Focal electroencephalographic abnormalities in juvenile myoclonic epilepsy. *Epilepsia*, [S.l.], v. 35, p. 297-301, 1994.

APPLETTON, R.; BEIRNE, M.; ACOMB, B. Photosensitivity in juvenile myoclonic epilepsy. *Seizure*, [S.l.], v. 9, n. 2, p. 108-111, 2000.

ARCHER, J.S.; ABBOTT, D.F.; WAITES, A.B.; JACKSON, G.D. fMRI “deactivation” of the posterior cingulated during generalized spike and wave. *Neuroimage*, [S.l.], v. 20, p. 1915-22, 2003.

ARZIMANOGLOU, A.; GUERRINI, R.; AICARDI, J. Epilepsies with predominantly myoclonic seizures. In: ARZIMANOGLOU, A.; GUERRINI, R.; AICARDI, J. (Eds). *Aicardi s epilepsy in children*. Philadelphia: Lippicott Williams & Wilkins, 2004. p. 58-80.

ASCONAPE, J.; PENRY, J.K. Some clinical and EEG aspects of benign juvenile myoclonic epilepsy. *Epilepsia*, [S.l.], v. 25, p. 108-114, 1984.

AVANZINI, G.; MANGANOTTI, P.; MELETTI, S.; et al. The system epilepsies: a pathophysiological hypothesis. *Epilepsia*, [S.l.], v. 53, p. 771-8, 2012.

BAI, X.; VESTAL, M.; BERMAN, R.; NEGISHI, M.; SPANN, M.; VEGA, C.; DESALVO, M.; NOVOTNY, E.J.; CONSTABLE, R.T.; BLUMENFELD, H. Dynamic time course of typical childhood absence seizures: EEG, behavior, and functional resonance imaging. *J. Neurosci*., [S.l.], v. 30, n. 17, p. 5884-93, 2010.

BASSER, P.J. Diffusion and Diffusion Tensor MR Imaging. In: *Magnetic Resonance Imaging of the Brain and Spine*. 3ª ed, vol. 1, ed. Atlas SW, 2002.

BASSER, P.J.; PAJEVIC, S.; PIERPAOLI, C.; DUDA, J.; ALDROUBI, A. In vivo fiber tractography using DT-MRI data. *Magn Reson Med*, [S.l.], v. 44, n. 4, p. 625-32, 2000.

BECKMANN, C.F.; DELUCA, M.; DEVLIN, J.T.; SMITH, S.M. Investigations into resting-state connectivity using independent component analysis. *Philos Trans R Soc Lond B Biol Sci*, [S.l.], v. 360, p. 1001-13, 2005.

BECKMANN, C.F.; MACKAY, C.E.; FILIPPINI, N.; SMITH, S.M. Group comparison of resting-state FMRI data using multi-subject ICA and dual regression. *NeuroImage*, [S.l.], v. 47, n. Suppl 1, p. S39-S41, 2009.

BENICZKY, S.; GUARANHA, M.S.B.; CONRADSEN, I.; et al. Modulation of epileptiform discharges in juvenile myoclonic epilepsy: an investigation of reflex epileptic traits. *Epilepsia*, [S.l.], v. 53, p. 832-9, 2012.

BERG, A.T.; BERKOVIC, S.F.; BRODIE, M.J.; BUCHHALTER, J.; CROSS, J.H.; VAN EMDE BOAS, W.; ENGEL, J.; FRENCH, J.; et al. Revised terminology and concepts for organization of seizures and epilepsies: report of the ILAE Commission on Classification and Terminology. *Epilepsia*, [S.l.], v. 51, n. 4, p. 676-85, 2010.

BERG, A.T.; SCHEFFER, I.E. New concepts in classification of the epilepsies: Entering the 21st century. *Epilepsia*, [S.l.], v. 52, n. 6, p. 1058-62, 2011.

BERNHARDT, C.B.; ROZEN, A.D.; WORSLEY, J.K.; EVANS, C.A.; BERNASCONI, N.; BERNASCONI, A. Thalamo-cortical network pathology in idiopathic generalized epilepsy: Insights from MRI-based morphometric correlation analysis. *Neuroimage*, [S.l.], v. 46, p. 373-81, 2009.

BETTING, L.E.; MORY, S.B.; LI, L.M.; et al. Voxel-based morphometry in patients with idiopathic generalized epilepsies. *Neuroimage*, [S.l.], v. 32, p. 498-502, 2006.

BLUME, W.T.; LUDERS,H.O.; MIZRAHI, E.; TASSINARI, C.; BOAS, W; ENGEL,J. Glossary of Descriptive Terminology for Ictal Semiology: Report of the ILAE Task Force on Classification and Terminology. *Epilepsia*, [S.l.], v. 42, n. 9, p. 1212-18, 2001.

CAVAZOS, J. Epilepsy, Juvenile Myoclonic. 2007. Disponível em: http://www.emedicine.com\neuro\topic416.htm.

CARNEY, P.W.; MASTERTON, R.A.; HARVEY, A.S.; SCHEFFER, I.E.; BERKOVIC, S.F.; JACKSON, G.D. The core network in absence epilepsy. Differences in cortical and thalamic BOLD response. *Neurology*, [S.l.], v. 75, p. 904-11, 2010.

CENDES, F.; THEODORE, W.H.; BRINKMANN, B.H.; SULC, V.; CASCINO, G.D. Neuroimaging of epilepsy. *Handb Clin Neurol*., [S.l.], v. 136, p. 985-1014, 2016.

CHAHBOUNE, H.; MISHRA, A.M.; DESALVO, M.N.; et al. DTI abnormalities in anterior corpus callosum of rats with spike-wave epilepsy. *Neuroimage*, [S.l.], v. 47, p. 459-66, 2009.

CHAUDHARY, U.J.; CARMICHAEL, D.W.; RODIONOV, R.; THORNTON, R.C.; BARTLETT, P.; VULLIEMOZ, S.; MICALLEF, C.; MCEVOY, A.W.; et al. Mapping preictal and ictal haemodynamic networks using videoelectroencephalography and functional imaging. Brain, [S.l.], v. 135, p. 3645-63, 2012.

CHAUDHARY, U.J.; DUNCAN, J.S.; LEMIEUX, L. Mapping hemodynamic correlates of seizures using fMRI: A review. *Hum Brain Mapp*, [S.l.], v. 34, p. 447-66, 2013.

COMMISSION ON CLASSIFICATION AND TERMINOLOGY OF THE INTERNATIONAL LEAGUE AGAINST EPILEPSY. Proposal for revised classification of epilepsies and epileptic syndromes. *Epilepsia*, [S.l.], v. 30, p. 389-399, 1989.

COVANIS, A. *Jeavons Syndrome*. In: PANAYIOTOPOULOS, C. P. (Ed.), Atlas of Epilepsies. Springer, London, 2010. pp. 1080-91.

DA SILVA SOUSA, P.; LIN, K.; GARZON, E.; SAKAMOTO, A.; YACUBIAN, E. Self-perception of factors that precipitate or inhibit seizures in juvenile myoclonic epilepsy. *Seizure*, [S.l.], v. 14, p. 340-346, 2005.

DAMOISEAUX, J.S.; ROMBOUTS, S.A.R.B.; BARKHOF, F.; et al. Consistent restingstate networks across healthy subjects. *Proc Natl Acad Sci USA*, [S.l.], v. 103, n .37, p. 13848-53, 2006.

DE ARAUJO FILHO, G.M.; DE ARAUJO, T.B.; SATO, J.R.; SILVA, I.D.; LIN, K.; JUNIOR, H.C.; YACUBIAN, E.M.; JACKOWSKI, A.P. Personality traits in juvenile myoclonic epilepsy: evidence of cortical abnormalities from a surface morphometry study. *Epilepsy Behav*., [S.l.], v. 27, n. 2, p. 385-92, 2013.

DE ARAUJO FILHO, G.M.; LIN, K.; LIN, J.; et al. Are personality traits of juvenile myoclonic epilepsy related to frontal lobe dysfunctions? A proton MRS study. *Epilepsia*, [S.l.], v. 50, p. 1201-9, 2009.

DE NIJS, L.; WOLKOFF, N.; GRISAR, T.; LAKAYE, B. Juvenile myoclonic epilepsy as a possible neurodevelopmental disease: Role of EFHC1 or Myoclonin1. *Epilepsy Behav*., [S.l.], v. 28, n. Suppl 1, p. S58-60, 2013.

DELGADO-ESCUETA, A.V.; ENRILE-BACSAL, F. Juvenile myoclonic epilepsy of Janz. *Neurology*, [S.l.], v. 34, p. 285-294, 1984.

DEMENT, W. History of Sleep Physiology and Medicine. Chapter one. 3rd Edition. In: KRYGER, M.H.; ROTH, T.; DEMENT, W.C. W.B. *Princiciples and Practice of Sleep Medicine*. Saunders Company, 2000.

DONAIRE, A.; BARGALLO, N.; FALCÓN, C.; MAESTRO, I.; CARRENO, M.; SETOAIN, J.; RUMIÀ, J.; FERNÁNDEZ, S.; PINTOR, L.; BOGET, T. Identifying the structures involved in seizure generation using sequential analysis of ictal-fMRI data. *Neuroimage*, [S.l.], v. 47, p. 173-83, 2009.

DOROTHÉE, G.A.; KASTELEIJN- NOLST, T.; SCHMITZ, B.; JANZ, D.; DELGADO-ESCUETA, A.V.; THOMAS, P.; HIRSCH, E.; LERCHE, H.; et al. Consensus on diagnosis and management of JME: From founder's observations to current trends. *Epilepsy & Behavior*, [S.l.], v. 28, p. S87-90, 2013.

DU, A.T.; SCHUFF, N.; KRAMER, J.H.; et al. Different regional patterns of cortical thinning in Alzheimer's disease and frontotemporal dementia. *Brain*, [S.l.], v. 130, p. 1159-66, 2007.

DURNER, M.; SANDER, T.; GREENBERG, D.A.; JOHNSON, K.; BECK-MANNAGETTA, G.; JANZ, D. Localization of idiopathic generalized epilepsy on chromosome 6p in families of juvenile myoclonic epilepsy patients. *Neurology*, [S.l.], v. 41, p. 1651-1655, 1991.

ELZA, M.Y.; WOLF, P. Praxis induction. Definition, relation to epilepsy syndromes, nosological and prognostic significance. A focused review. *Seizure*, [S.l.], v. 23, p. 247-51, 2014.

ENGEL, J. Report of the ILAE Classification Core Group. *Epilepsia*, [S.l.], v. 51, n. 9, p. 1558-68, 2006.

FEDERICO, P.; ABBOTT, D.F.; BRIELLMANN, R.S.; HARVEY, A.S.; JACKSON, G.D. Functional MRI of the pre-ictal state. Brain, [S.l.], v. 128, p. 1811-7, 2005.

FERLAZZO, E.; ZIFKING, B.G.; ANDERMANN, E.; ANDERMANN, F.; ANDERMAN, F. Cortical triggers in generalized reflex seizures and epilepsies. *Brain* , [S.l.], 128, p. 700-10, 2005.

FIGUEREDO, R.; TREVISOL-BITTENCOURT, P.C.; FERRO, J.B.M. Estudo clínico-epidemiológico de pacientes com epilepsia mioclonica juvenil em Santa Catarina. *Arq Neuropsiquiatr*., São Paulo, v. 57, p. 401-4, 1999.

FISHER, R.S.; BOAS,W. VAN E.; BLUME, W.; ELGER, C.; GENTON, P.; LEE, P.; ENGEL Jr, J. Epileptic seizures and epilepsy: definitions proposed by the International League against Epilepsy (ILAE) and the International Bureau for Epilepsy (IBE). *Epilepsia*, [S.l.], v. 46, n. 4, p. 470-2, 2005.

GASTAUT, H. Classification of the epilepsies: proposal for an international classification. *Epilepsia*, [S.l.], v. 10, p. S14-21, 1969a.

GASTAUT, H. Clinical and electrographical classification of seizures. *Epilepsia*, [S.l.], v. 10, p. S2-13, 1969b.

GENTON, P.; GELISSE, P. premature death in Juvenile Myoclonic epilepsy. *Acta Neurol Scand*., [S.l.], v. 104, p. 125-9, 2001.

GLOOR, P. Generalized cortico-reticular epilepsies. Some considerations on the pathophysiology of generalized bilaterally synchronous spike and wave. *Epilepsia*, [S.l.], v. 9, p. 243-63, 1968.

GLOOR, P. Various aspects of the physiology and pathophysiology of spindles in the cat. *Rev Electroencephalogr Neurophysiol Clin*, [S.l.], v. 13, n. 1, p. 3-9, 1988.

GLOOR, P.; QUESNEY, L.F.; ZUMSTEIN, H. Pathophysiology of generalized penicillin epilepsy in the cat: the role of cortical and subcortical structures. II. Topical application of penicillin to the cerebral cortex and the subcortical structures. *Electroencephalogr Neurophysiol Clin*, [S.l.], v. 43, n. 1, p. 79-94, 1977.

GOTMAN, J.; GROVA, C.; BAGSHAW, A.; et al. Generalized epileptic discharges show thalamocortical activation and suspension of the default state of the brain. *Proc. Nati. Acad. Sci. U.S.A*., [S.l.], v. 102, p. 15236-40, 2005.

GREENBERG, D.A.; DELGADO-ESCUETA, A.V.; WIDELITZ, H.; SPARKES, R.S.; TREIMAN, L.; MALDONADO, H.M.; PARK, M.S.; TERASAKI, P.I. Juvenile myoclonic epilepsy (JME) may be linked to the BF and HLA loci on human chromosome 6. *Am J Med Genet*. [S.l.], v. 31, n. 1, p. 185-92, sept. 1988.

GREICIUS, M.D.; KRASNOW, B.; REISS, A.L.; MENON, V. Functional connectivity in the resting brain: a network analysis of the default mode hypothesis. *Proc Natl Acad Sci USA*, [S.l.], v. 100, n. 1, p. 253-8, 2003.

GREICIUS, M.D.; SRIVASTAVA, G.; REISS, A.L.; MENON, V. Default-mode network activity distinguishes Alzheimer's disease from healthy aging: evidence from functional MRI. *Proc Natl Acad Sci USA*, [S.l.], v. 101, n. 13, p. 4637-42, 2004.

GRUNEWALD, R.A.; CHRONI, E.; PANAYIOTOPOULOS, C.P. Delayed diagnosis of juvenile myoclonic epilepsy. *J Neurol Neurosurg Psychiatry*, [S.l.], v. 5, n. 6, p. 497-9, 1992.

GUARANHA, M.; SOUSA, P.; ARAUJO-FILHO, G.; LIN, K.; GUILHOTO, L.; CABOCLO, L.; YACUBIAN, E. Provocative and inhibitory effects of a video-EEG neuropsychologic protocol in juvenile myoclonic epilepsy. *Epilepsia*, [S.l.], v. 50, n. 11, p. 2446-55, 2009.

GUARANHA, M.S.B.; ARAUJO FILHO, G.M.de; LIN, K. Prognosis of juvenile myoclonic epilepsy is related to endophenotypes. Seizure, [S.l.] v. 20, p. 42-8, 2011.

HAMANDI, K.; LAUFS, H.; NÖTH, U.; CARMICHAEL, D.W.; DUNCAN, J.S.; LEMIEUX, L. BOLD and perfusion changes during epileptic generalised spike wave activity. *Neuroimage*, [S.l.], v. 39, p. 608-18, 2008.

HAMANDI, K. ; SALEK-HADDADI, A. ; LAUFS, H. ; et al. EEG-fMRI of idiopathic and secondarily generalized epilepsies. *Neuroimage*, [S.l.], v. 31, p. 1700-10, 2006.

HERPIN, T. *Des acce's incomplets d'e´pilepsie*. Paris: Ballie're, 1867.

HOLMES, D.M; QUIRING, J; TUCKER, M.D. Evidence that juvenile myoclonic epilepsy is a disorder of frontotemporal corticothalamic networks. *NeuroImage*, [S.l.], v. 49, p. 80-93, 2010.

HOSOKAWA, S.; KATO, M.; OTSUKA, M.; KUWABARA, Y.; ICHIYA, Y.; GOTO, I. Positron emission tomography in epilepsy: correlative study. *Jpn J Psychiatry Neurol.*, [S.l.], v. 43, n. 3, p. 349-53, 1989.

INOUE, Y.; KUBOTA, H.; Juvenile myoclonic epilepsy with praxis-induced seizures. In: SCHMITZ, B; SANDER, T. (Eds). *Juvenile myoclonic epilepsy : the Janz syndrome.* Petersfield: Wrightson, 2000. p. 73-81.

INOUE, Y.; SEINO, M.; TANAKA, M.; KUBOTA, H.; YAMAKAKU, K.; YAGI, K. Epilepsy with práxis-induced epilepsy. In: WOLF, P. (Ed). *Epileptic seizures and syndromes.* London: John Libbey, 1994. p. 81-91.

JACOBS, J.; LEVAN, P.; MOELLER, F.; BOOR, R.; STEPHANI, U.; GOTMAN, J.; SINIATCHKIN, M. Hemodynamic changes preceding the interictal EEG spike in patients with focal epilepsy investigated using simultaneous EEG-fMRI. Neuroimage, [S.l.], v. 45, p. 1220-31, 2009.

JALLON, P.; LATOUR, P. Epidemiology of idiopathic generalized epilepsies. *Epilepsia*, [S.l.], v. 46, n. Suppl. 9, p. S10-S14, 2005.

JANZ,D. *Die Epilepsien. Spezielle Pathologie und Therapie*. Thieme, Stuttgart, 1969.

JANZ, D. Epilepsy with impulsive petit mal (juvenile myoclonic epilepsy). *Acta Neurol Scand.*, [S.l.], v. 72, p. 449-59, 1985.

JANZ, D.; CHRISTIAN, W. Impulsive-petit mal. Deutsche Zeitschrift Nervenheilkunde, [S.l.], v. 176, p. 346-86,1957.

JANZ, D.; WOLF, P. Epilepsy with grand mal on awakening. In: ENGEL, I. Jr.; PEDLEY, T.A. (Eds.). *Epilepsy: a comprehensive textbook.* Philadelphia: Lippincott-Raven, 1998. p. 2347-54.

KIM, J.H.; LEE, J.K.; KOH, S.B.; et al. Regional grey matter abnormalities in juvenile myoclonic epilepsy: a voxel-based morphometry study. *Neuroimage*, [S.l.], v. 37, p. 1132-7, 2007.

KIM, J.H.; SUH, S.I.; PARK, S.Y.; SEO, W.K.; KOH, I.; KOH, S.B.; SEOL, H.Y. Microstructural white matter abnormality and frontal cognitive dysfunctions in juvenile myoclonic epilepsy. *Epilepsia*, [S.l.], v. 53, n. 8, p. 1371-8, 2012.

KOEPP, M.J.; DUNCAN, J.S. Positron emission tomography in idiopathic generalized epilepsy: imaging beyond structure. In: Schmitz, B., Sander, T. (Eds.). *Juvenile Myoclonic Epilepsy: The Janz Syndrome*. Wrightson, Petersfied, 2000. pp. 91-9.

KOEPP, M.J.; RICHARDSON, M.P., BROOKS, D.J.; et al. Central benzodiazepine/gamma-aminobutyric acid A receptors in idiopathic generalized epilepsy: an [11c] flumazenil positron emission tomography study. *Epilepsia*, [S.l.], v. 38, p. 1089-97, 1997.

LANCMAN, M.E.; ASCONAPE, J.J.; PENRY, J.K. Clinical and EEG asymmetries in juvenile myoclonic epilepsy. *Epilepsia*, [S.l.], v. 35, p. 302-306, 1994.

LAUFS, H. ; HAMANDI, K. ; SALEK-HADDADI, A.; et al. Temporal lobe interictal epileptic discharges affect cerebral activity in ‘default mode’ brain regions. *Hum. Brain Mapp*., [S.l.], v. 28, p. 1023-32, 2007.

LIN, J.J. ; DABBS, K. ; RILEY, J.D. ; et al. Neurodevelopment in new-onset juvenile myoclonic epilepsy over the first 2 years. *Ann. Neurol*., [S.l.], v. 76, p. 660-8, 2014.

LIN, K.; CARRETE, J.R.H.; LIN, J.; et al. Magnetic resonance spectroscopy reveals an epileptic network in juvenile myoclonic epilepsy. Epilepsia, [S.l.], v. 50, p. 1191-1200, 2009.

LOGOTHETIS, N.K. What we can do and what we cannot do with fMRI. Nature, [S.l.], v. 453, p. 869-78, 2008.

LUO, C.; XIA, Y.; LI, Q.; et al. Diffusion and volumetry abnormalities insubcortical nuclei of patients with absence seizures. *Epilepsia*, [S.l.], v. 52, n. 6, p. 1092-9, 2011.

MACNAMARA, A.; DIGANGI, J.; PHAN, K.L. Aberrant Spontaneous and Task-Dependent Functional Connections in the Anxious Brain. *Biol Psychiatry Cogn Neurosci Neuroimaging*, [S.l.], v. 1, n. 3, p. 278-87, 2016.

MARROSU, F.; BARBERINI, L.; PULIGHEDDU, M.; BORTOLATO, M.; MASCIA, M.; TUVERI, A.; MURONI, A.; MALLARINI, G.; AVANZINI, G. Combined EEG/fMRI recording in musicogenic epilepsy. *Epilepsy Res*, [S.l.], v. 84, p. 77-81, 2009.

MATSUOKA, H.; HASEGAWA, T.; TAKAHASHI, T.; OKUMA, T. Myoclonic seizures induced by decision making and psychic tension: with special reference to the findings obtained by neuropsychological EEG activation. *Seishin Shinkeigaku Zasshi*, [S.l.], v. 83, p. 211-21, 1981.

MATSUOKA, H.; TAKASHI, T.; SASAKI, M.; MATSUMOTO, K.; YOSHIDA, S.; NUMACHI, Y.; SAITO, H.; UENO, T.; SATO, M. Neuropsychological EEG activation in patients with epilepsy. *Brain*, [S.l.], v. 123, p. 318-30, 2000.

MAYER, T.; WOLF, P. Perioral reflex myoclonias in reading epilepsy and juvenile myoclonic epilepsy. In: WOLF, P.; INOUE, Y.; ZIFKIN, B. (Eds) *Reflex epilepsies: progress in understanding.* London: John Libbey, 2004. p. 57-70.

MAYER, T.A.; SCHROEDER, F., MAY, T.W.; WOLF, P. Perioral reflex myoclonias: a controlled study in patients with JME and focal epilepsies. *Epilepsia*, [S.l.], v. 47, p. 1059-67, 2006.

MEENCKE, H.J.; JANZ, D. Neuropathological findings in primary generalized epilepsy: a study of eight cases. *Epilepsia*, [S.l.], v. 25, p. 8-21, 1984.

MEEREN, H.; VAN LUIJTELAAR, G.; LOPES DA SILA, F.; COENEN, A. Evolving concepts on the pathophysiology of absence seizures: the cortical focus theory. Arch Neurol, [S.l.], v. 62, p. 371-6, 2005.

MEEREN, H.K.; PIJN, J.P.; VAN LUIJTELAAR, E.L.; COENEN, A.M.; LOPES DA SILVA, F.H. Cortical focus drives widespread corticothalamic networks during spontaneous absence seizures in rats. J Neurosci., [S.l.], v. 22, n. 4, p. 1480-95, 2002.

MEHNDIRATTA, M.M.; AGGARWAL, P. Clinical expression and EEG features of patients with juvenile myoclonic epilepsy from North India. *Seizure*, [S.l.], v. 11, p. 431-436, 2002.

MILLER, J.W. Are generalized tonic-clonic seizures really ‘‘generalized’’? *Epilepsy Curr*, [S.l.], v. 10, p. 80-1, 2010.

MOELLER, F.; LEVAN, P.; MUHLE, H.; et al. Absence seizures: individual patterns by EEG-fMRI. *Epilepsia*, [S.l.], v. 51, p. 2000-10, 2010.

MOELLER, F.; MANESHI, M.; PITTAU, F.; GHOLIPOUR, T.; BELLEC, P.; DUBEAU, F.; GROVA, C.; GOTMAN, J. Functional connectivity in patients with idiopathic generalized epilepsy. *Epilepsia*, [S.l.], v. 52, n. 3, p. 515-22, 2011.

MOELLER, F.; SIEBNER, H.R.; WOLFF, S.; MUHLE, H.; BOOR, R.; GRANERT, O.; JANSEN, O.; STEPHANI, U.; SINIATCHKIN, M. Changes in activity of striato-thalamo-cortical network precede generalized spike wave discharges. *Neuroimage*, [S.l.], v. 39, p. 1839-49, 2008.

OGUNI, H.; MUKAHIRA, K.; OGUNI, M.; UEHARA, T.; SU, Y.H.; IZUMI, T.; FUKUYAMA, Y. Vídeo-polygraphic analysis of myoclonic seizures in juvenile myoclonic epilepsy. *Epilepsia*, [S.l.], v. 35, n. 2, p. 307-316, 1994.

OKUMA, T.; TAKAHASHI, T.; HASEGAWA, K.; WAGATSUMA, S.; MATSUOKA, H. Neuropsychological EEG activation in epileptic patients. In: ITO, M. (Ed). *Integrative Control Functions of the Brain*. Tokyo: Kodansha, 1980. p. 103-104.

O' MUIRCHEARTAIGH, J.; VOLMAR, C.; BARKER, G.J.; et al. Abnormal thalamocortical structural and functional connectivity in juvenile myoclonic epilepsy. *Brain*, [S.l.], v. 135, p. 3635-44, 2012.

O' MUIRCHEARTAIGH, J.; VOLMAR, C.; BARKER, G.J.; et al. Focal structural changes and cognitive dysfunction in juvenile myoclonic epilepsy. *Neurology*, [S.l.], v. 76, p. 34-40, 2011.

OSBORNE, J.P.; LUX, A.L.; EDWARDS, S.W.; HANCOCK, E.; JOHNSON, A.L.; KENNEDY, C.R.; NEWTON, R.W.; VERITY, C.M.; O'CALLAGHAN, F.J. The underlying etiology of infantile spasms (West syndrome): information from the United Kingdom Infantile Spasms Study (UKISS) on contemporary causes and their classification. *Epilepsia*, [S.l.], v. 51, p. 2168-74, 2010.

PANAYIOTOPOULOS, C.P. *Juvenile Myoclonic Epilepsy in the Epilepsies: Seizures, Syndromes and Management.* Bladon Medical Publishing, 2005.

PANAYIOTOPOULOS, C.P.; OBEID, T.; TAHAN, A.R. Juvenile myoclonic epilepsy: a 5-year prospective study. *Epilepsia*, [S.l.], v. 35, p. 285-296, 1994.

PANAYIOTOPOULOS, C.P.; OBEID, T.; WAHEED, G. Absences in juvenile myoclonic epilepsy: a clinical and Vídeo-Electroencephalographic study. *Ann Neurol*., [S.l.], v. 25, p. 391-397, 1989.

PANAYIOTOPOULOS, C.P.; TAHAN, R; OBEID, T. Juvenile Myoclonic Epilepsy: Factors of error involved in diagnosis and treatment. *Epilepsia*, [S.l.], v. 32, p. 672-676, 1991.

PASCUAL-LEONE, A. The Brain that plays music and is changed by it. *Annals New York Academy of Sciences*, v. 930, p. 315-29, 2006.

PEDLEY, A.T.; EBERSOLE, J.S. *Current practice of clinical electroencephalography*. 3th edition, 2003. cap. 17, p. 537.

PENFIELD, W.; JASPER, H.H. *Epilepsy and the Functional Anatomy of the Brain*. Boston: Little, Brown & Co; 1954.

PENRY, J. K.; DEAN, J.C.; RIELA, A.R. Juvenile myoclonic epilepsy: long-term response to therapy. *Epilepsia*, [S.l.], v. 30, n. supp l4, p. s19-s23, 1989.

PUGNAGHI, M.; CARMICHAEL, D.W.; VAUDANO, A.E.; CHAUDHARY, U.J.; BENUZZI, F.; DI BONAVENTURA, C.; GIALLONARDO, A.T.; et al. Generalized spike and waves: effect of discharge duration on brain networks as revealed by BOLD fMRI. *Brain Topogr*., [S.l.], v. 27, n. 1, p. 123-37, 2014.

PULSIPHER, T.D.; SEIDENBERG, M.; GUIDOTTI, L.; TUCHSCHERER, N.V.; MORTON, J; SHETH, D.R.; HERMANN, B. Thalamofrontal circuitry and executive dysfunction in recent-onset juvenile myoclonic epilepsy. *Epilepsia*, [S.l.], v. 50, n. 5, p. 1210-1219, 2009.

RAICHLE, M.E.; MACLEOD, A.M.; SNYDER, A.Z.; POWERS, W.J.; GUSNARD, D.A.; SHULMAN GL. A default mode of brain function. *Proc Natl Acad Sci USA*, [S.l.], v. 98, n. 2, p. 676-82, 2001.

RAICHLE, M.E.; MINTUN, M.A. Brain work and brain imaging. *Annu Rev Neurosci*, [S.l.], v. 29, p. 449-76, 2006.

RASHID, W.; MILLER, D.H. Recent advances in neuroimaging of multiple sclerosis. *Semin Neurol*., [S.l.], v. 28, p. 46-55, 2008.

RÊGO, C.C.S. *Epilepsia mioclônica induzida por praxis: diagnóstico eletro-clínico em uma coorte de pacientes com epilepsia mioclônica juvenil*. 2011. Dissertação (Mestrado em Neurologia) - Centro de Ciências Biológicas e da Saúde, Universidade Federal do Estado do Rio de Janeiro, Rio de Janeiro. 2011.

RÊGO, C.C.S.; PEREIRA, V.; ANDREA-MEIRA, I.; VIANA, S.V.B.; OLIVEIRA, R.; et al. Praxis-Induced Myoclonic Seizures are Significantly Associated with Different Self-Perception Trigger Factors. *J Neurol Neurophysiol*, [S.l.], v. 5, p. 204, 2014.

ROEBLING, R.; SCHEERER, N.; UTTNER, I.; GRUBER, O.; KRAFT, E.; LERCHE, H. Evaluation of cognition, structural, and functional MRI in juvenile myoclonic epilepsy. *Epilepsia*, [S.l.], v. 50, n. 11, p. 2456-65, 2009.

RODNEY, R. Sleep Disorders: Laboratory Evaluation. Chapter 26. *Current Practice of Clinical Electroencephalography*. 3rd Edition. In: EBERSOLE, J.S.; PEDLEY, T.A. Lippincott Williams & Wilkins, 2003.

RONAN, L.; ALHUSAINI, S.; SCANLON, C.; DOHERTY, C.P.; DELANTY, N.; FITZSIMONS, M. Widespread cortical morphologic changes in juvenile myoclonic epilepsy: evidence from structural MRI. Epilepsia, [S.l.], v. 53, n. 4, p. 651-8, 2012.

ROOSENDAAL SD, SCHOONHEIM MM, HULST HE et al. Resting state networks change in clinically isolated syndrome. *Brain*, [S.l.], v. 133, n. 6, p. 1612-21, 2010.

RUEDA, F.; HYGINO, L.C. Jr.; DOMINGUES, R.C.; VASCONCELOS, C.C.; PAPAIS ALVARENGA, R.M.; GASPARETTO, E.L. Diffusion tensor MR imaging evaluation of the corpus callosum of patients with multiple sclerosis. *Arq Neuropsiquiatr*., São Paulo, v. 66, n. 3ª, p. 449-53, 2008.

SALEK-HADDADI, A.; DIEHL, B.; HAMANDI, K.; et al. Hemodynamic correlates of epileptiform discharges: an EEG-fMRI study of 63 patients with focal epilepsy. *Brain Res*, [S.l.], v. 1088, p. 148-66, 2006.

SALEK-HADDADI, A.; LEMIEUX, L.; MERSCHHEMKE, M.; FRISTON, K.J.; DUNCAN, J.S.; FISH, D.R. Functional magnetic resonance imaging of human absence seizures*. Ann Neurol*., [S.l.], v. 53, p. 663-7, 2003.

SALEK-HADDADI, A.; MAYER, T.; HAMANDI, K.; et al. Imaging seizure activity: a combined EEG/EMG-fMRI study in reading epilepsy. *Epilepsia*, [S.l.], v. 50, p. 256-64, 2009.

SEIDENBECHER, T.; STAAK, R.; PAPE, H.C. Relations between cortical and thalamic cellular activities during absence seizures in rats. *Eur J Neurosci*, [S.l.], v. 10, p. 1103-12, 1998.

SMITH, S.M.; NICHOLS, T.E. Threshold-free cluster enhancement: addressing problems of smoothing, threshold dependence and localisation in cluster inference. *NeuroImage*, [S.l.], v. 44, p. 83-98, 2009.

SZABÓ, C.A.; LANCASTER, J.L.; XIONG, J.; COOK, C.; FOX, P. MR imaging volumetry of subcortical structures and cerebellar hemispheres in normal persons. *AJNR Am J Neuroradiol*, [S.l.], v. 24, n. 4, p. 644-7, 2003.

TAE, W.S.; JOO, E.Y.; HAN, S.J.; et al. CBF changes in drug naïve juvenile myoclonic epilepsy patients. *J Neurol*., [S.l.], v. 254, p. 1073-80, 2007.

TAMNES, C.K.; OSTBY, Y.; FJELL, A.M.; WESTLYE, L.T.; DUE-TØNNESSEN, P.; WALHOVD, K.B. Brain maturation in adolescence and young adulthood: regional age-related changes in cortical thickness and white matter volume and microstructure. *Cereb Cortex*, [S.l.], v. 20, n. 3, p. 534-48, 2010.

TOUCHON, J. Effect of awakening on epileptic activity in primary generalized myoclonic epilepsy. In: STERMAN, M.B.; SHOUSE M.N.; PASSOUANT, P. (Eds). *Sleep and epilepsy*. London: Academic Press, 1982. p. 239-248.

UCHIDA, C.; DE CARVALHO, K.; GUARANHA, M.; et al. Phenotyping myoclonic epilepsy. Praxis induction as biomarker of unfavorable prognosis. *Seizure*, [S.l.], v. 32, p. 62-8, 2015.

VAN GRAAN, L.A.; LEMIEUX, L.; CHAUDHARY, U.J. Methods and utility of EEG-fMRI in epilepsy. *Quant Imaging Med Surg*, [S.l.], v. 5, n. 2, p. 300-12, 2015.

VAN HOUDT, P.J.; DE MUNDK, J.C.; LEIJTEN, F.S.; HUISKAMP, G.J.; COLON, A.J.; BOON, P.A. Ossenblok PP. EEG-fMRI correlation patterns in the presurgical evaluation of focal epilepsy: a comparison with eletrocorticographic data and surgical outcome measures. *Neuroimage*, [S.l.], v. 75, p. 238-48, 2013.

VIDAL-DOURADO, M.; NUNES, K. F.; GUARANHA, M. S.; GIULIANO, L. M.; YACUBIAN, E. M.; MANZANO, G. M. Expression of praxis induction on cortical excitability on juvenile myoclinic epilepsy. *Clin Neurophysiol*., [S.l.], v. 127, n. 7, p. 2551-60, 2016.

VOLLMAR, C.; O'MUIRCHEARTAIGH, J.; BARKER, G.J.; SYMMS, M.R.; THOMPSON, P.; KUMARI, V.; DUNCAN, J.S.; JANZ, D.; RICHARDSON, M.P.; KOEPP, M.J. Motor system hyperconnectivity in juvenile myoclonic epilepsy: a cognitive functional magnetic resonance imaging study. *Brain*, [S.l.], v. 134, p. 1710-9, 2011.

VOLLMAR, C.; O'MUIRCHEARTAIGH, J.; SYMMS, M.R.; et al. Altered microstructural connectivity in juvenile myoclonic epilepsy: the missing link. *Neurology*, [S.l.], v. 78, p. 1555-9, 2012.

WALTZ, S.; STEPHANI, U. Inheritance of photosensitivity. *Neuropediatrics*, [S.l.], v. 31, n. 2, p. 82-85, 2000.

WIERENGA, L.M.; LANGEN, M.; ORANJE, B.; DURSTON, S. Unique developmental trajectories of cortical thickness and surface area. *Neuroimage*, [S.l.], v. 87, p. 120-6, 2014.

WOERMANN, F.G.; FREE, S.L.; KOEPP, M.J.; SISODIYA, S.M.; DUNCAN, J.S. Abnormal cerebral structure in juvenile myoclonic epilepsy demonstrated with voxel-based analysis of MRI. *Brain*, [S.l.], v. 122, n. Pt 11, p. 2101-8, 1999.

WOLF, P; GOOSSES, R. Relation of photosensitivity to epileptic syndromes. *J Neurol Neurosurg Psychiat*., [S.l.], v. 49, p. 1386-1391, 1986.

WOLF, P.; MAYER, T. Juvenile myoclonic epilepsy: a syndrome challenging syndromics concepts. In: SCHMITZ, B.; SANDER, T. (Eds). *Juvenile myoclonic epilepsy: The Janz syndrome*. Petersfield: Wrightson Biomedical Publishing Ltd, 2000, p. 33-40.

WOLF, P.; YACUBIAN, E.M.; AVANZINI, G.; SANDER,T.; SCHMITZ, B.; WANDSCHNEIDER, B.; KOEPP, M. Juvenile myoclonic epilepsy: a System disorder of the brain. Epilepsy Research, [S.l.], v. 114, p. 2-12, 2015.

WONG, M. Juvenile myoclonic epilepsy: is it an idiopathic epilepsy caused by a malformation of cortical development? *Epilepsy Curr*, [S.l.], v. 10, p. 69-71, 2010.

YACUBIAN, E.M. Epilepsia Mioclônica Juvenil. In: *Perspectivas do tempo nas Epilepsias*. International League Against Epilepsy Educational Program, Fevereiro, 2010. São Paulo, Brasil.

YACUBIAN, E.M.; WOLF, P. Praxis induction. Definition, relation to epilepsy syndromes, nosological and prognostic significance. A focused review. *Seizure*, [S.l.], v. 23, p. 247-51, 2014.

ZIFKIN, B.; ANDERMANN, E.; ANDERMANN, F. Mechanisms, genetics, and pathogenesis of juvenile myoclonic epilepsy. *Curr Opin Neurol.*, [S.l.], v. 18, n. 2, p. 147-53, apr. 2005.